

# **OSNOVE KLINIČNEGA ORTOPEDSKEGA PREGLEDA**

**Matej Drobnič**

**Katedra za ortopedijo, Medicinska fakulteta, Univerza v Ljubljani**

**Oktober 2019**

**Avtor:**

**Izr. prof. dr. Matej Drobnič, dr. med.**

**Tehnična asistenca:**

**Nik Žlak, dr. med.**

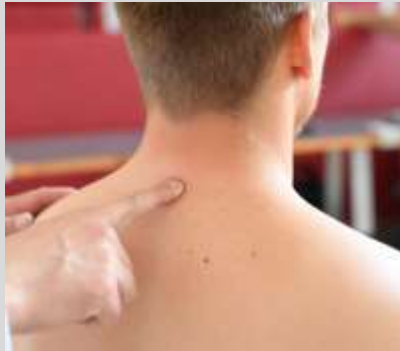**Fotografija:**

**Saša Pahnič Szabo, SPS**

# 1. Kazalo

1. Vrat in vratna hrbtenica .....	4
2. Zgornji ud, nevrološki pregled .....	10
3. Rama .....	14
4. Komolec .....	32
5. Zapestje in dlan .....	39
6. Hrbet in Th-L-S hrbtenica.....	46
7. Spodnji ud, nevrološki pregled .....	61
8. Medenica in kolk .....	66
9. Koleno .....	78
10. Gleženj in stopalo.....	95

# Vrat, palpacija tipičnih točk



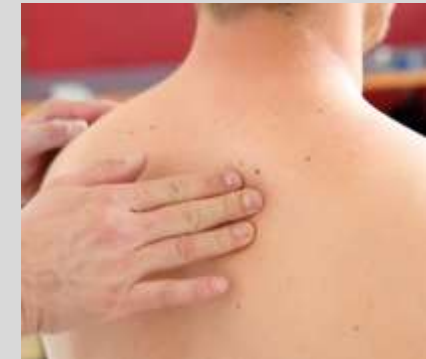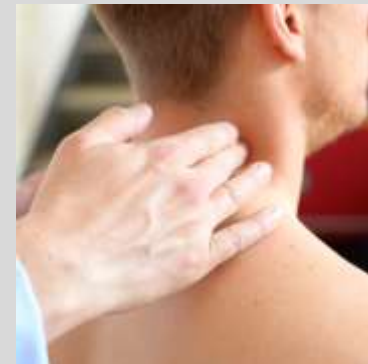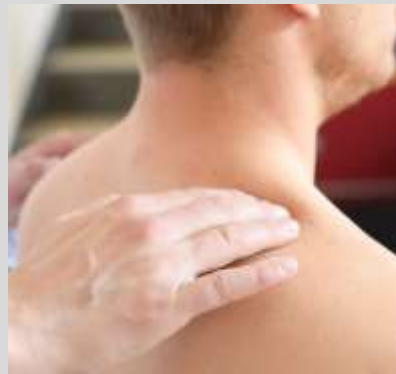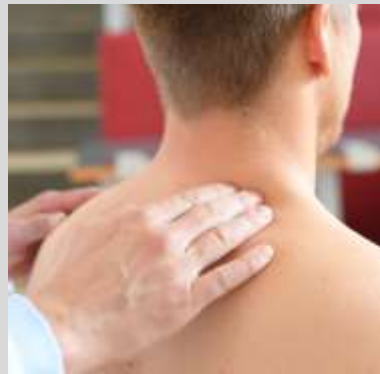Procesus spinozus C7 (vertebra prominens)

Osrednji del mišice trapezius

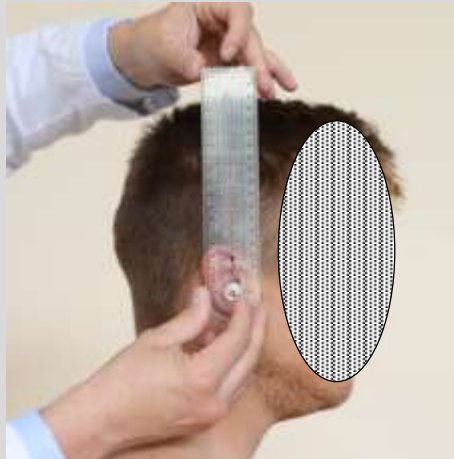Mišica supraspinatus in trapezius lateralni del

Paravertebralne mišice, mišice skalenus

Paraskapularno mišičje (m. trapezius, m. romboideus)



# Vrat, obseg gibljivosti



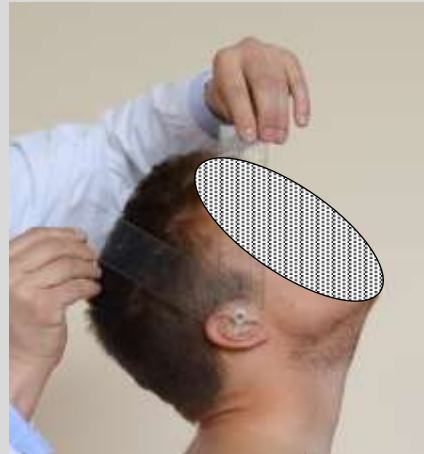## Antefleksija / retrofleksija

Sede ali stoje. Glava poravnana, pogled naprej.

Vrtišče goniometra je v centru ušesa (na mastoidnem odrastku). En krak je poravnan z osjo glave, drugi je navpično na podlago.

Preiskovalec z eno roko drži navpični krak goniometra, drugi krak premakne z osjo glave naprej (antefleksija) oz. nazaj (retrofleksija).

Normalen obseg giba antefleksije je  $80-90^\circ$ , retrofleksije  $70^\circ$ .



# Vrat, obseg gibljivosti



## Lateralna fleksija (stranski odklon)

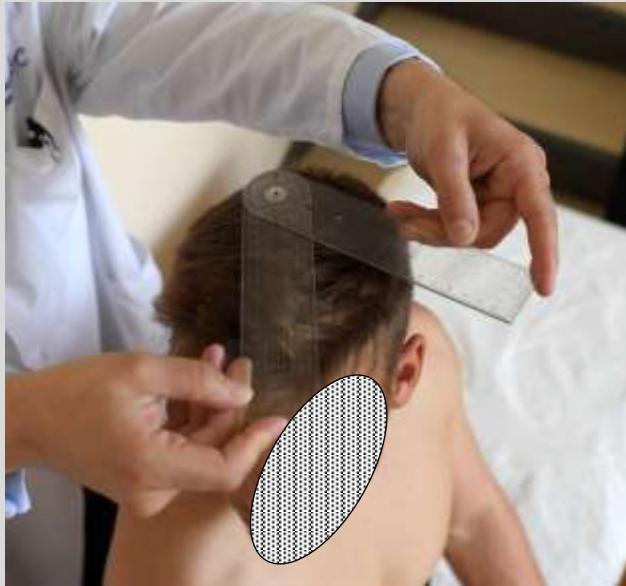
Sede ali stoje. Glava poravnana, pogled naprej. Vrtilišče goniometra je v centru zatilja. En krak je poravnan z osjo glave, drugi je navpično na podlago.

Preiskovalec z eno roko drži navpični krak goniometra, drugi krak premakne z osjo glave na eno oz. drugo stran.

Normalen obseg giba lateralne fleksije (stranskega odklona) je  $20-45^{\circ}$  na vsaki strani.

# Vrat, obseg gibljivosti

## Rotacije



Sede ali stoje. Glava poravnana, pogled naprej.

Vrtišče goniometra je položeno na vrh glave s centrum na temenu. En krak je poravnan z osjo glave naprej, drugi je pravokotnica na telo.

Preiskovalec z eno roko drži nevtralni krak goniometra v smeri naprej, drugi krak premakne z osjo glave, ki jo preiskovanec rotira na levo oz. desno stran.

Normalen obseg giba rotacije je  $90^\circ$  na vsako stran.

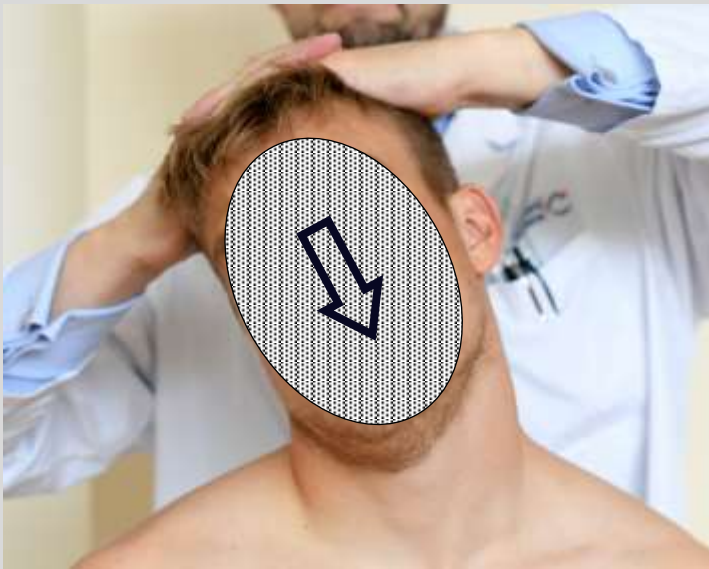# Vrat, izstopišča cervikalnih korenin

## Test inter-foraminalne kompresije (Spurling)

Sede ali stoje. Provokacijski test.

Preiskovalec pristopi od zadaj. Glava je rahlo rotirana in odklonjena proti testirani strani. Z obema rokama na temenu preiskovalec izvede kontroliran aksialni pritisk v smeri linije glave/vratu; naj ne pride do dodatne rotacije ali stranskega odklona vratu. Pri tem manevru se inter-foraminalni prostori zožijo.

V primeru kompresijske koreninske okvare lahko dodatni zunanji pritisk povzroči nevralgično bolečino (radikulopatija) navzdol po zgornjem udu. Poslabšanje lokalne bolečine ob vratu ni povedno.

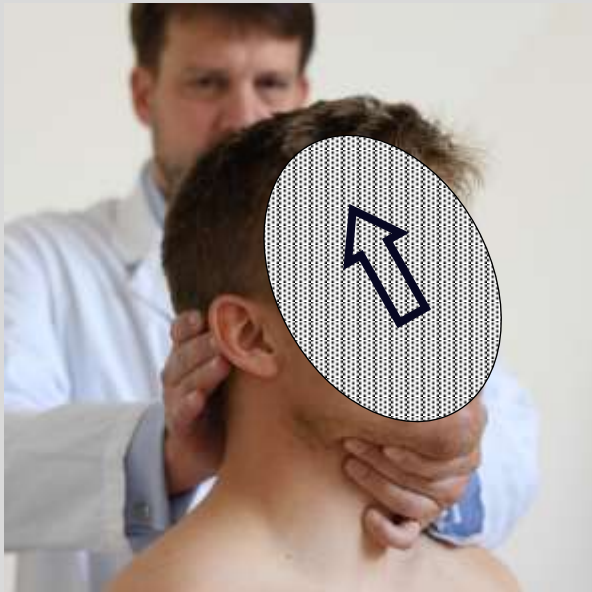



# Vrat, izstopišča cervikalnih korenin

## Distrakcijski test vratne hrbtenice

Sede ali leže.



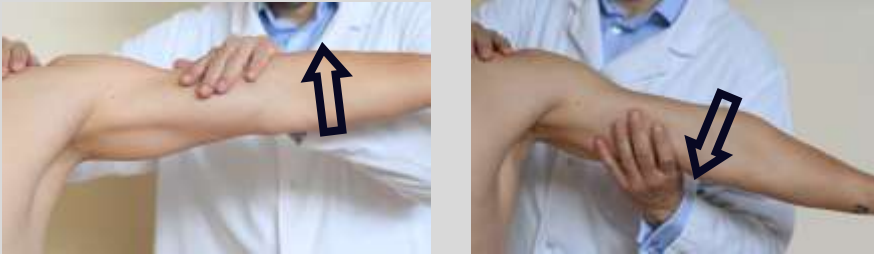Preiskovalec pristopi od zadaj. Glava je rahlo flektirana nazaj. Preiskovalec z eno roko podpre zatilje, z drugo brado. Sledi kontroliran poteg glave navzgor in rahlo nazaj. Pri tem manevru se cervikalni inter-foraminalni prostori (izstopišča cervikalnih korenin) maksimalno razprejo.

V primeru prisotne kompresijske koreninske okvare z radikulopatijo pri tem distrakcijskem manevru pride do zmanjšanja radikularne nevralgične bolečine na zgornjem udu. Spremembe v kvaliteti lokalne bolečine ob vratu niso povedne.

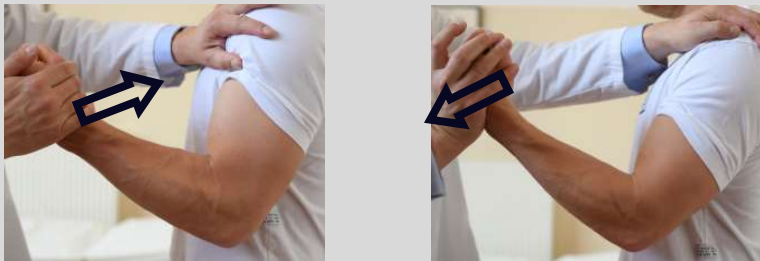# Zgornji ud, nevrološki pregled

## Testiranje mišične moči

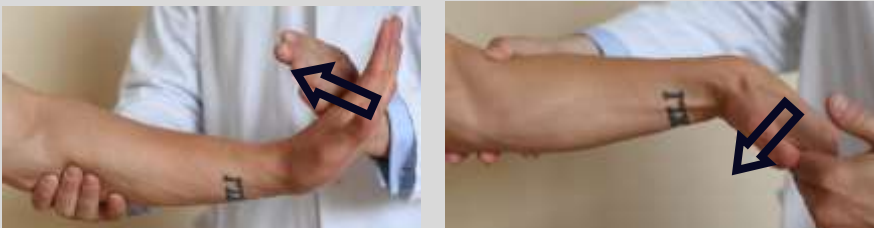Abdukcija in addukcija ramena



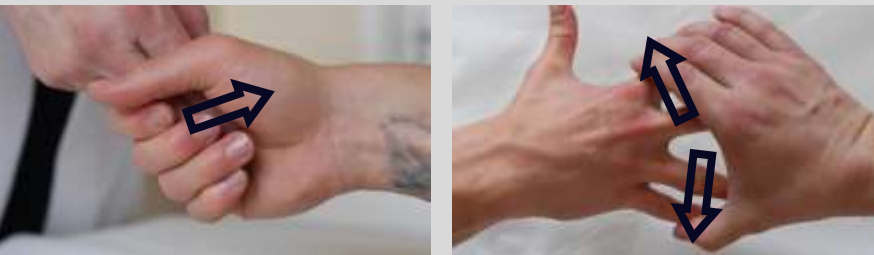Fleksija in ekstenzija komolca



Dorzalna in palmarna fleksija zapestja

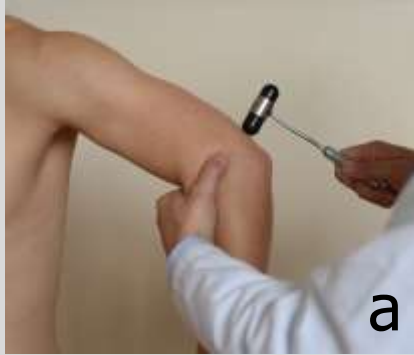

Abdukcija in fleksija prstov



\* Manualno testiranje mišične moči:  
5 – polna moč  
4 – zmanjšana moč proti zunanjemu upor  
3 – premaga lastno težo  
2 – izvede nekompleten obseg giba  
1 – nakaže mišični premik, giba ne izvede  
0 – brez mišične aktivacije

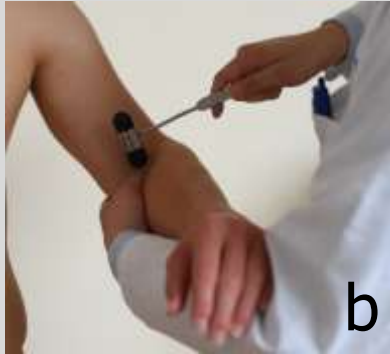# Zgornji ud, nevrološki pregled



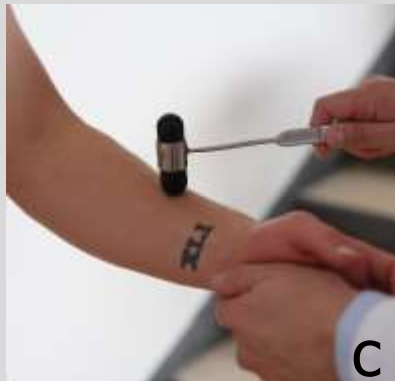## Miotatični refleksi

Leže, sede ali stoje.

a) Tricepsov reflex (C7-C8)



b) Bicepsov reflex (C5-C6)



c) Stiloradialni reflex (C5-C6)

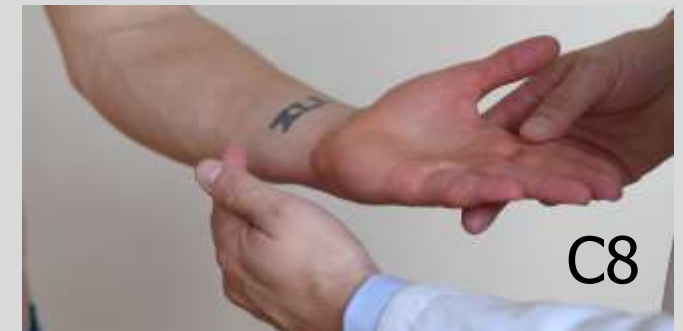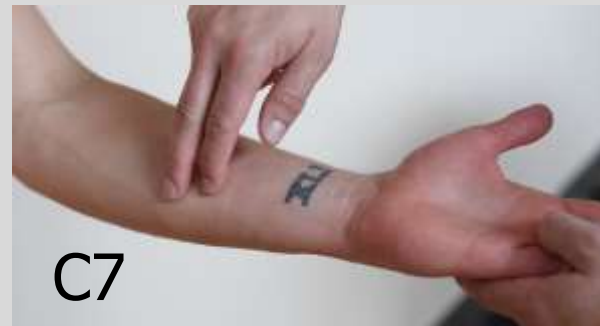# Zgornji ud, nevrološki pregled



## Preverjanje senzibilitete

Leže, sede ali stoje.

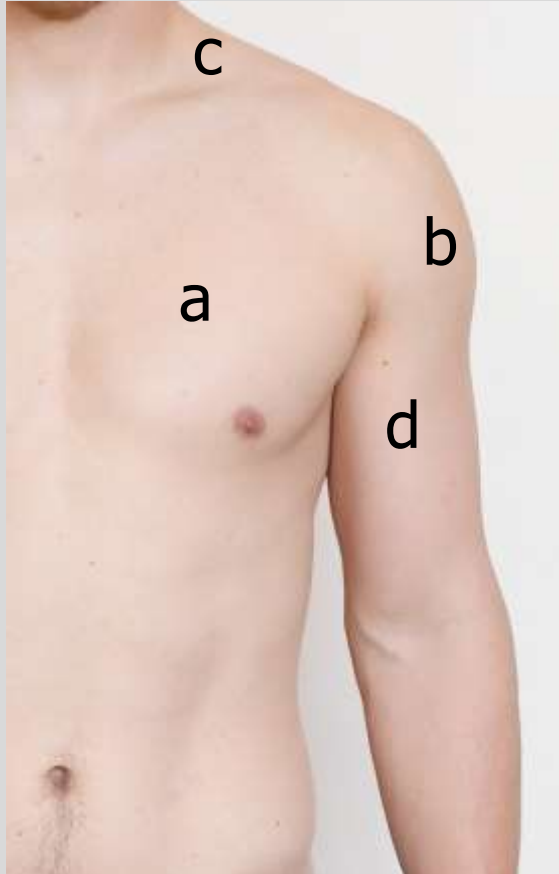
Orientacijsko pri ortopedskem pregledu preverjamo radikularne senzibilitene motnje za dotik.



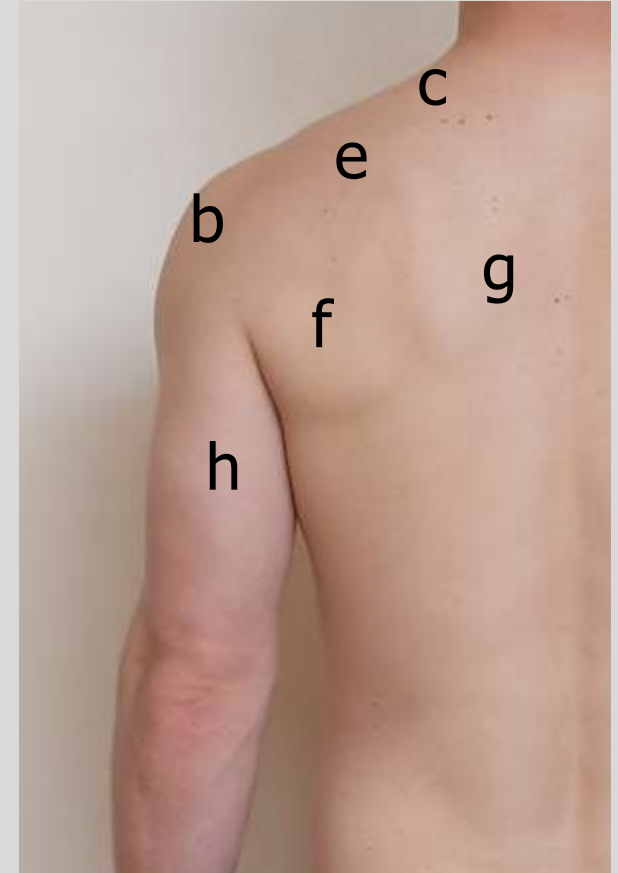
# Zgornji ud, nevrološki pregled

Okvara IV diska	Lezija korenine	Področje bolečine	Mišična prizadetost	Senzibiliteta	Miotatični refleksi
C4/C5	C5	Medialno ob lopatici, po lateralnem delu ramena in nadlakti	Deltoid, supra-/infra-spinatus	Lateralni del nadlakti	Supinatorski refleksi
C5/C6	C6	Lateralna podlaket, palec in kazalec	Biceps, brachioradialis, ekstenzorji zapestja	Palec in kazalec	Bicepsov in stiloradialni
C6/C7	C7	Dorzalni del podlakti in dlani, sredinec	Triceps, fleksorji zapestja, ekstenzorji prstov	Posteriozni del podlakti in sredinec	Tricepsov
C7/Th1	C8	Ulnarni del podlakti, mezinec	Fleksor palca, abduktorji, intrinzične mišice dlani	Ulnarni del podlakti, mezinec	/

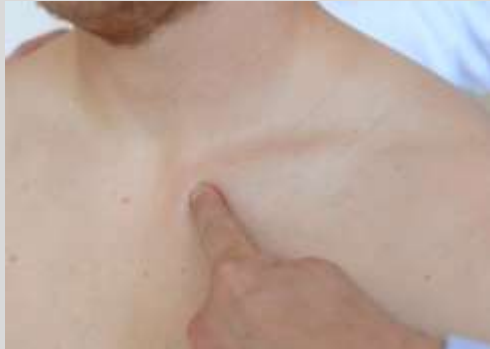# Rama, inspekcija mišičnih kontur



- a) Velika pektoralna mišica
- b) Deltoidna mišica
- c) Trapezoidna mišica
- d) Mišica biceps nadlakti
- e) Mišica supraspinatus
- f) Mišica infraspinatus
- g) Romboidna mišica
- h) Mišica triceps nadlakti



# Rama, palpacija tipičnih točk



Sterno-kostalni (SC) sklep

Lateralni del ključnice

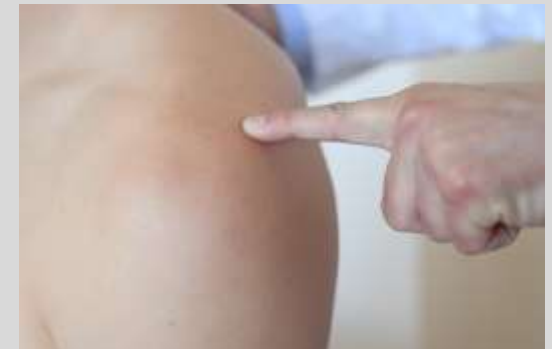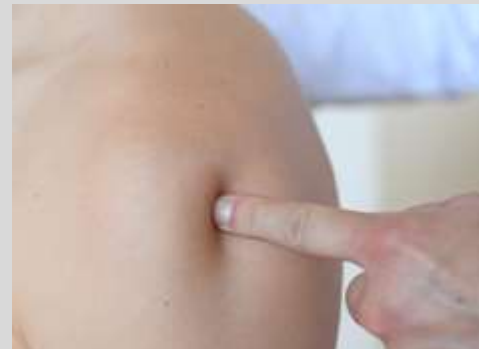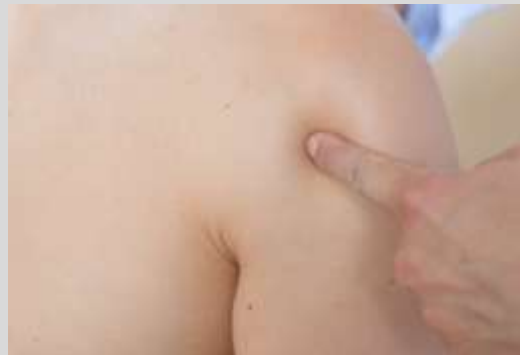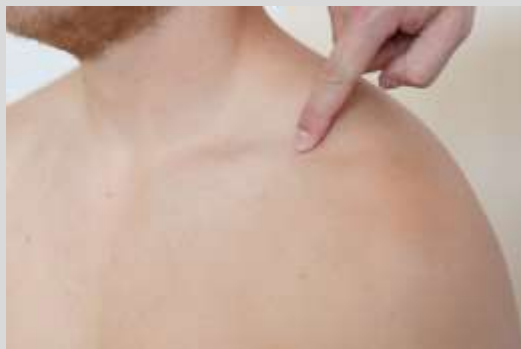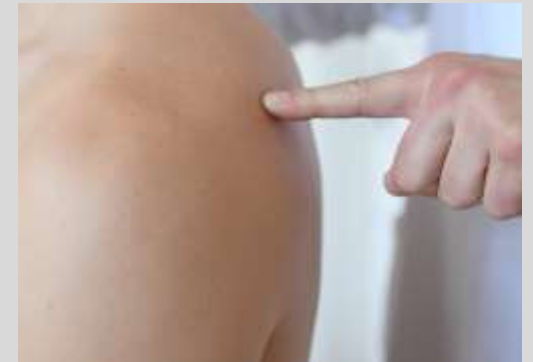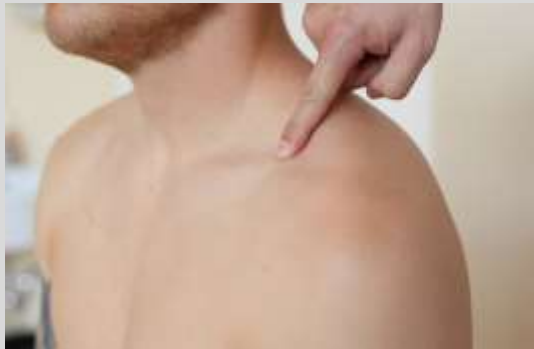Akromio-klavikularni (AC) sklep

Dolga tetiva m. biceps v sulkus

Veliki tuberkel glavice nadlaktice

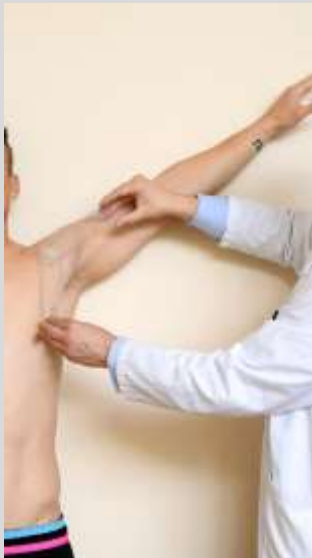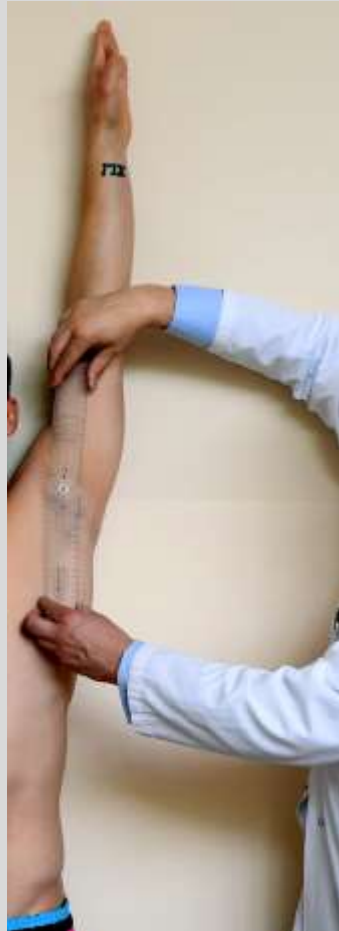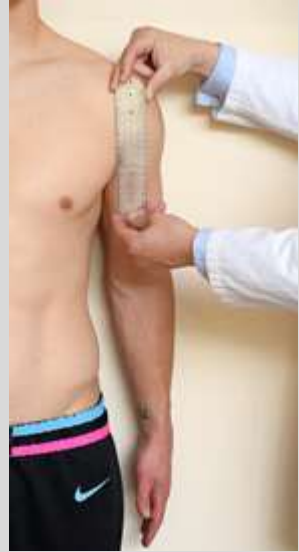Akromion

Spina skapule





# Rama, obseg gibljivosti



## Abdukcija / addukcija

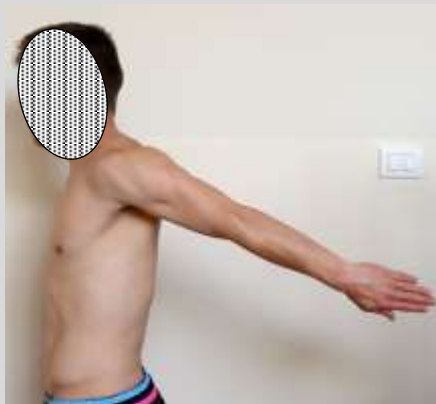
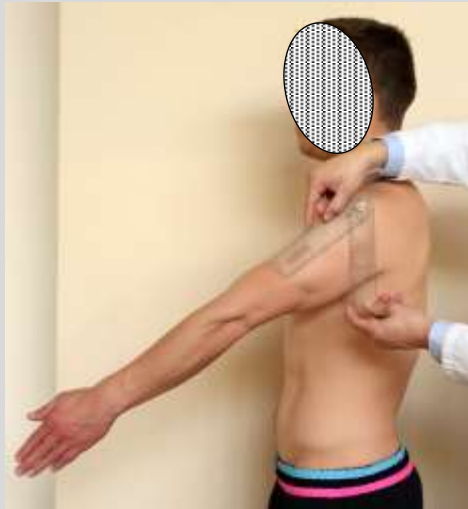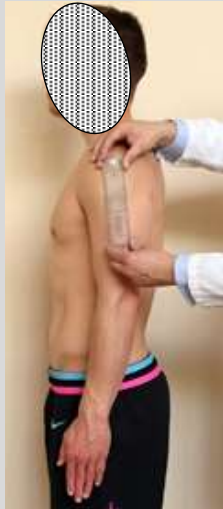Sede ali stoje. Celotni zgornji ud poravnan ob trup. Vrtilišče goniometra je v centru glavice nadlaktnice pogled spredaj. En krak je poravnan z nadlaktnico, drugi z navpično linijo trupa.

Preiskovalec z eno roko fiksira lopatico (od zadaj, desna roka za testiranje levega ramena). Gib je končan, ko začne preiskovanec nagibati trup s smeri gibanja. Gib izvede najprej preiskovanec aktivno. V kolikor aktivni gib ni poln, izmeri obseg giba pasivno še preiskovalec.

Normalen obseg giba abdukcije je  $160-180^{\circ}$ . Addukcija ( $30-40^{\circ}$ ) se v klinični praksi ne meri.



# Rama, obseg gibljivosti



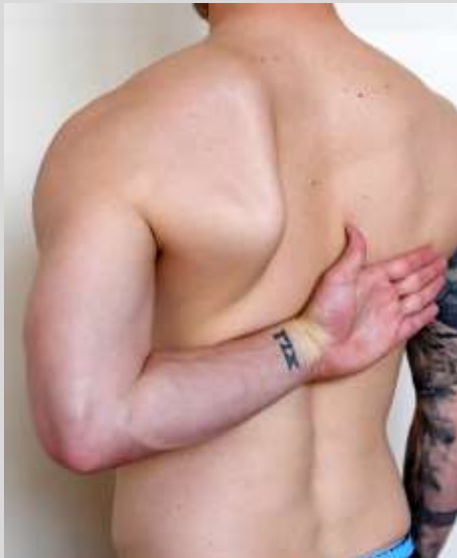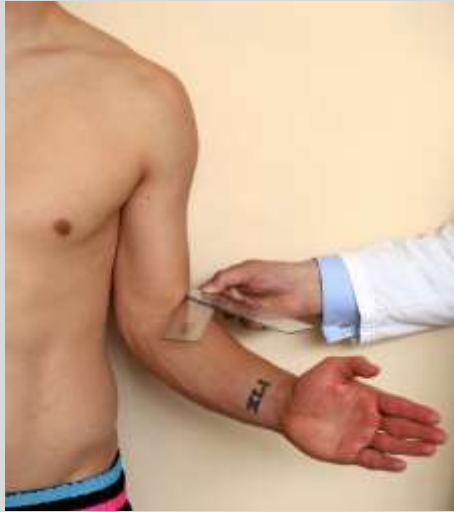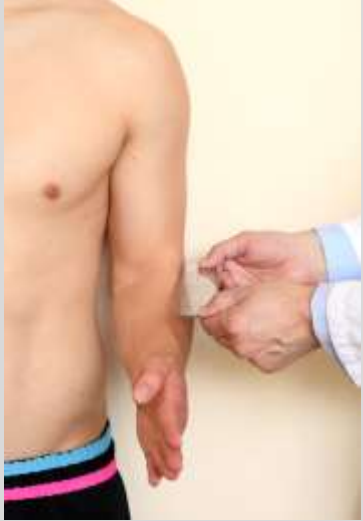## Antefleksija / retrofleksija

Sede ali stoje. Celotni zgornji ud poravnan ob trup. Vrtilišče goniometra je v centru glavice nadlaktnice pogled od strani. En krak je poravnan z nadlaktnico, drugi z navpično linijo trupa.

Antefleksija pomeni odmik nadlahti navzpred, retrofleksija navzad. Gib izvede najprej preiskovanec aktivno. V kolikor aktivni gib ni poln, izmeri obseg giba pasivno še preiskovalec.

Normalen obseg giba antefleksije je  $150-170^{\circ}$  in retrofleksije  $40^{\circ}$

# Rama, obseg gibljivosti



## Zunanja / notranja rotacija v nevtralni legi

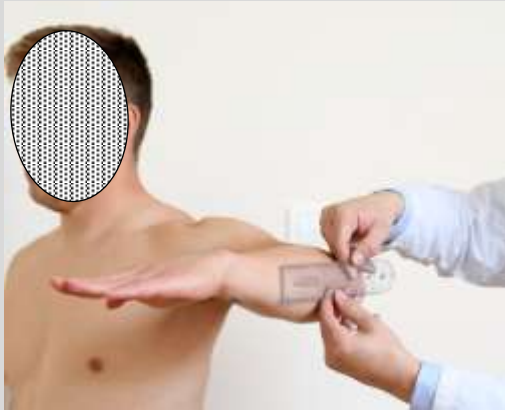Sede ali stoje. Nadlaktica ob telesu. Komolec v pronaciji in pokrčen v pravi kot.

Vrtišče goniometra je v centru komolca pogled zgoraj. En krak je poravnan s podlaktjo, drugi s pravokotnico na trup.

Zunanja rotacija pomeni zasuk podlakti stran od teles, notranja rotacija proti telesu. Gib izvede najprej preiskovanec aktivno. V kolikor aktivni gib ni poln, izmeri obseg giba pasivno še preiskovalec.

Normalen obseg giba zunanje rotacije v nevtralni legi je  $40-60^{\circ}$ . Notranjo rotacijo beležimo kot dosež dlani na hrbtu (do glutealno, do L/S prehoda, do Th/L prehoda, do lopatice).

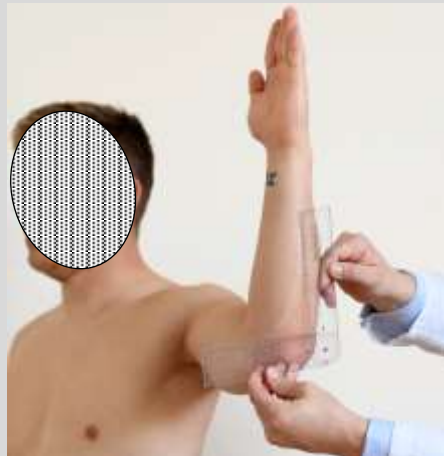
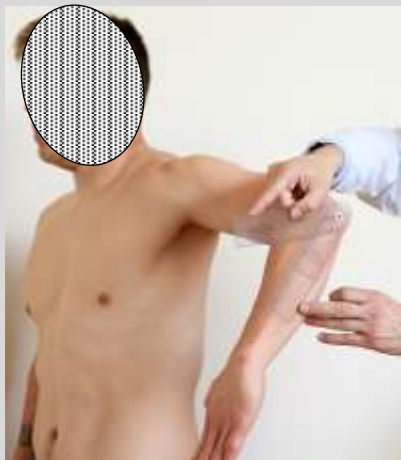# Rama, obseg gibljivosti



## Zunanja / notranja rotacija v abdukciji

Sede ali stoje. Nadlaktica abducirana do pravega kota. Komolec v pronaciji in pokrčen v pravi kot.

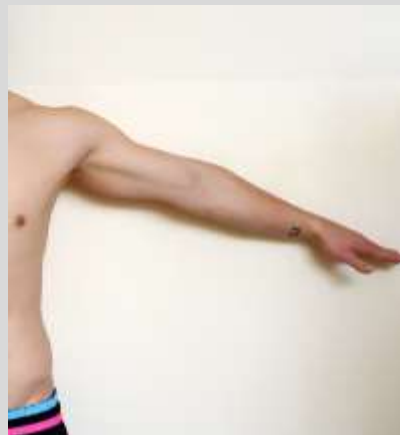Vrtišče goniometra je v centru komolca pogled od strani. En krak je poravnan s podlaktjo, drugi s pravokotnico na trup.



Zunanja rotacija pomeni zasuk podlakti navzgor, notranja rotacija navzdol. Gib izvede najprej preiskovanec aktivno. V kolikor aktivni gib ni poln, izmeri obseg giba pasivno še preiskovalec.

Normalen obseg giba zunanje in notranje rotacije v abdukciji je  $70^\circ$  v vsako smer.

# Rama, subakromialna utesnitev



## Lok boleče abdukcije

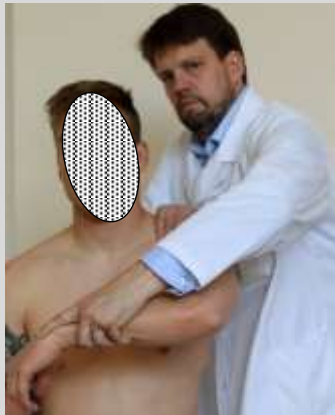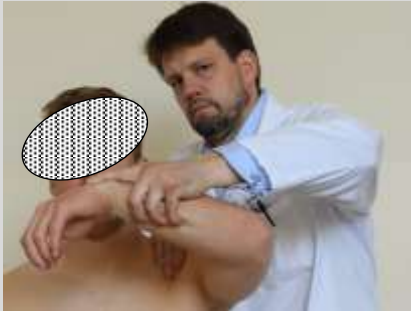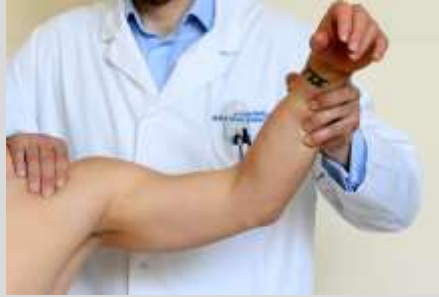Sede ali stoje.

Preiskovanec naredi aktivno abdukcijo od nevtralne lege do skrajne lege.

Pri subakromialnem draženju (utesnitveni sindrom, burzitis) se tipično pojavi bolečina med  $60^\circ$  in  $120^\circ$  abdukcije, saj je takrat subakromialni prostor najožji.

Ta fenomen imenujemo lok boleče abdukcije.

# Rama, subakromialna utesnitev



## Test Hawkins-Kennedy

Sede ali stoje. Provokacijski test.

Preiskovalec pristopi od zadaj. Z eno roko drži podlaket (leva roka za testiranje leve strani), z drugo stabilizira položaj ramena.

Preiskovalec izvede gib od abdukcije-zunanje rotacije do addukcije-notranje rotacije.

V srednjem delu tega giba nastopi izrazito zoženje subakromialnega prostora in se v primeru subakromialnega utesnitvenega sindroma ali burzitisa pojavi bolečina.

# Rama, rotatorna manšeta

## Test moči m. supraspinatus

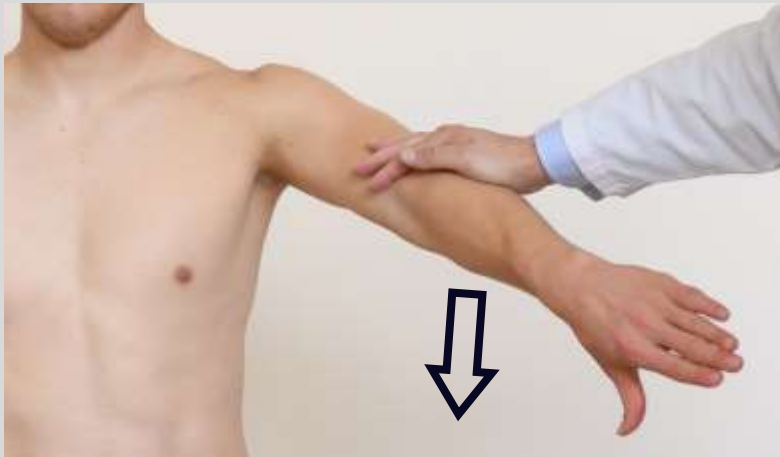*(Empty-can supraspinatus test)*

Sede ali stoje.

Preiskovanec drži zgornji ud v notranji rotaciji 80-90°, abdukciji 70-80° in antefleksiji 20-30°. V tem položaju je m. supraspinatus glavni abduktor.

Preiskovalec potisne zgornji ud navzdol v višini komolca. Normalno lahko preiskovanec zadrži zgornji ud proti zmernemu uporu. Bolečina ni bistven parameter; njena prisotnost lahko inhibira mišično aktivacijo.

Mišično moč supraspinatusa ocenimo po lestvici MTMM\*.



\* Manualno testiranje mišične moči:

- 5 – polna moč
- 4 – zmanjšana moč proti zunanemu uporu
- 3 – premaga lastno težo
- 2 – izvede nekompleten obseg giba
- 1 – nakaže mišični premik, giba ne izvede
- 0 – brez mišične aktivacije



# Rama, rotatorna manšeta

## Test moči m. infraspinatus

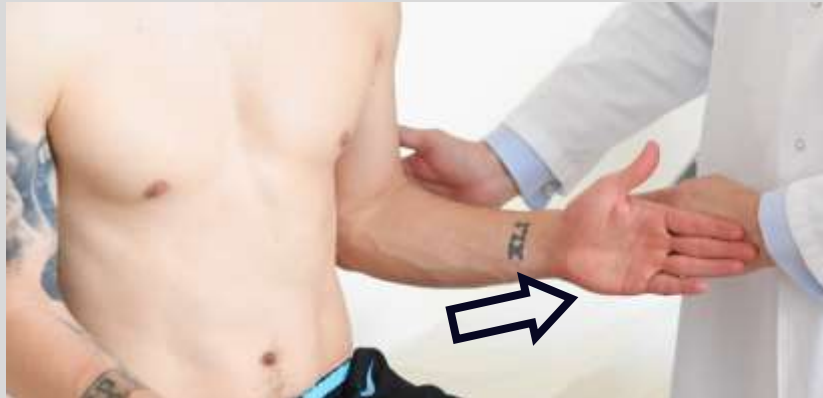Sede ali stoje.

Preiskovanec drži zgornji ud ob telesu v nevtralni legi, komolec je pokrčen v pravem kotu.

Preiskovalec v eno roko stabilizira komolec ob telo (desna roka za testiranje levega ramena); z nasprotno roko nasloni na hrbtniše dlani.

Preiskovanec naredi aktivni gib zunanje rotacije v ramenu, tako da komolec ostane ob telesu. Pri tem gibu je m. infraspinatus glavni zunanji rotator.

Mišično moč infraspinatusa ocenimo po lestvici MTMM\*.



\* Manualno testiranje mišične moči:

- 5 – polna moč
- 4 – zmanjšana moč proti zunanjemu upor
- 3 – premaga lastno težo
- 2 – izvede nekompleten obseg giba
- 1 – nakaže mišični premik, giba ne izvede
- 0 – brez mišične aktivacije

# Rama, rotatorna manšeta

## Test moči m. subskapularis (pritisk v trebuh)

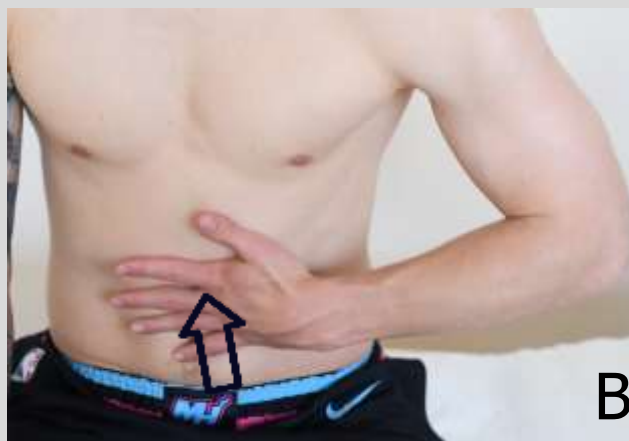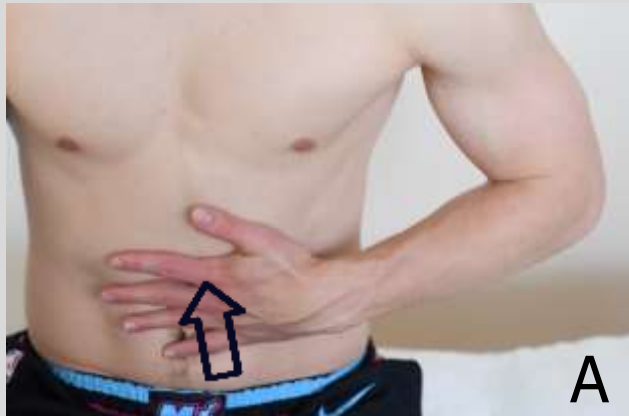*(Belly-press subscapularis test)*

Sede ali stoje.

Preiskovanec drži dlan pred trebuhom v višini popka. Nato dlan potisne proti trebuhu.

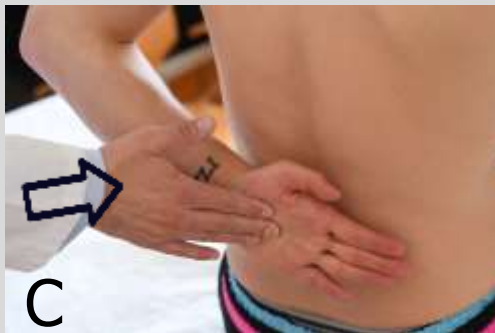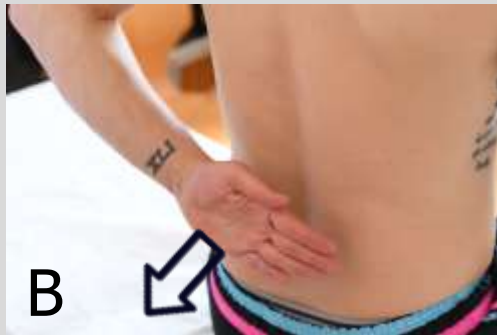Normalno pride do pritiska celotne dlani v trebuh, komolec ostane zadaj (A).

V primeru disfunkcije m. subskapularis se dlan odmakne od trebuha, komolec se premakne naprej; v stiku ostanejo samo prsti, zaradi sočasne aktivacije fleksorjev dlani/prstov (B).





# Rama, rotatorna manšeta



## Test moči m. subskapularis (odmik s hrbta)

*(Lift-off subscapularis test)*

Sede ali stoje.

Preiskovanec drži dlan na hrbtu, tako da je hrbtišče dlani v stiku z ledvenim delom hrbta (A).

Sledi aktiven odmik dlani stran od hrbta; pri tem gibu je izolirano aktiven m. subskapularis (B).

Preiskovalec dodatno potisne dlan nazaj proti telesu (C).

Nezmožnost odmika dlani od hrbta pomeni izrazito disfunkcijo m. subskapularis; zmanjšana moč odmika pomeni zmerno disfunkcijo iste mišice.

# Rama, dolga tetiva m. biceps nadlakti

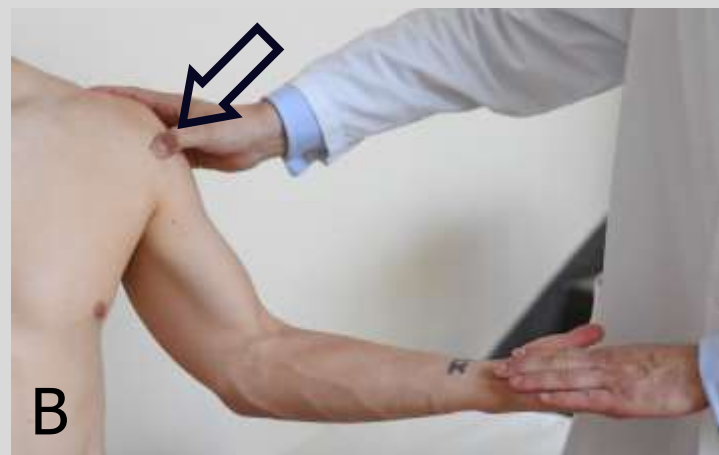## Speed-ov test

Sede ali stoje.

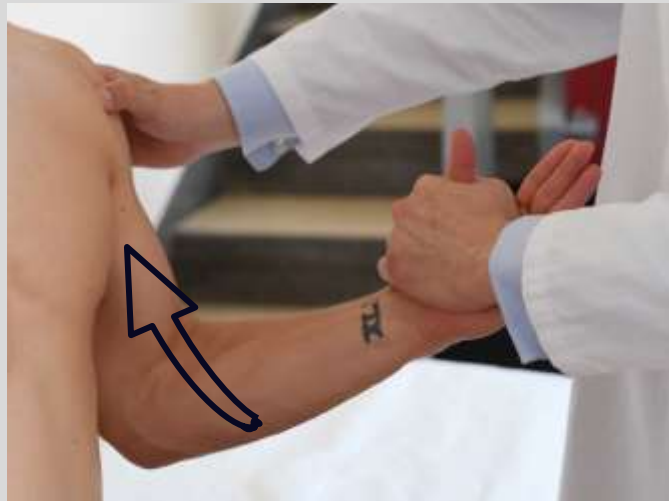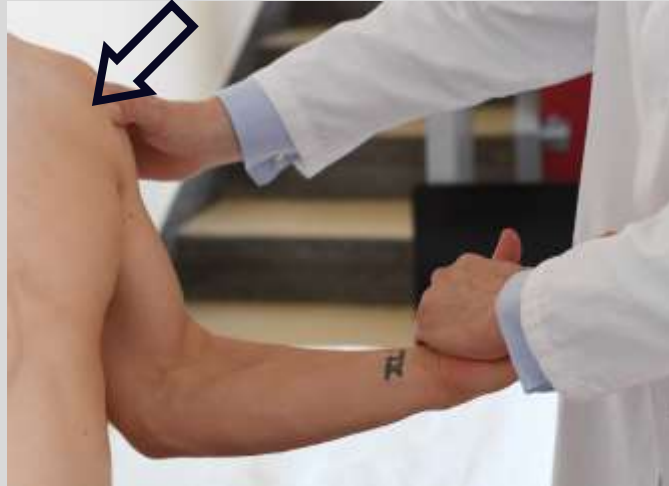Preiskovanec drži zgornji ud v ramenu v antefleksiji  $60-70^\circ$  in rahli abdukciji  $20-30^\circ$ , komolec v supinaciji in rahli fleksiji  $20-30^\circ$ .

Preiskovalec se upre v dlani in jih poskuša potisniti navzdol (A). Pri tem pride do močne aktivacije m. biceps.

Pri patologiji dolge tetive bicepsa se pojavi preskok ali bolečina v bicepsovem sulkusu (B).



# Rama, dolga tetiva m. biceps nadlakti



## Yergasson-ov test

Sede ali stoje.

Preiskovanec drži ramenski sklep v nevtralni legi, nadlaktnica ob telesu, komolec je v pronaciji.

Preiskovalec z eno roko prime testirano dlan (leva roka, za testiranje leve strani), z drugo roko stabilizira položaj ramena in tipa bicepsov sulkus.

Preiskovanec nato sočasno flektira komolec in supinira podlaket, čemur se preiskovalec upira. Pri tem manevru pride do aktivacije m. biceps.

Pri patologiji njene dolge tetive se pojavita preskok ali bolečina v bicepsovem sulkusu.

# Rama, akromio-klavikularni (AC) sklep

## Test horizontalne addukcije



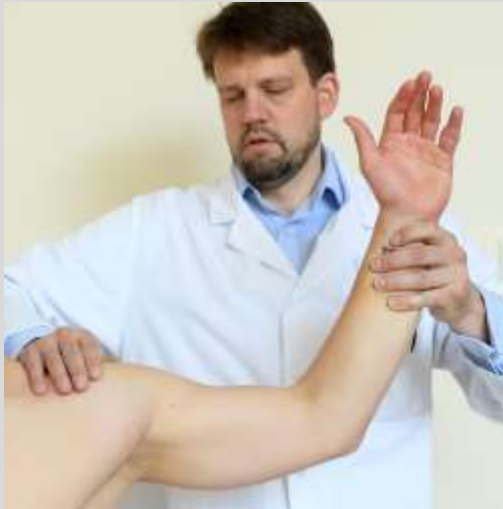Sede ali stoje. Provokacijski test.

Preiskovanec aktivno premakne testirani zgornji ud proti nasprotnemu ramenu (antefleksija okoli  $90^\circ$ , maksimalna addukcija  $60-70^\circ$ , komolec v pravem kotu).

Pri tem gibu pride do velikih strižnih obremenitev AC sklepa (puščica), kar se odraža kot bolečina v primeru kakršnekoli disfunkcije le-tega.

Test je lahko pozitiven tudi pri patologiji narastišča dolge bicepsove tetive na zgornjem delu labruma (t.i. SLAP lezija).

# Rama, nestabilnost



## Previdnostni test za sprednjo nestabilnost

*(Anterior shoulder apprehension test)*

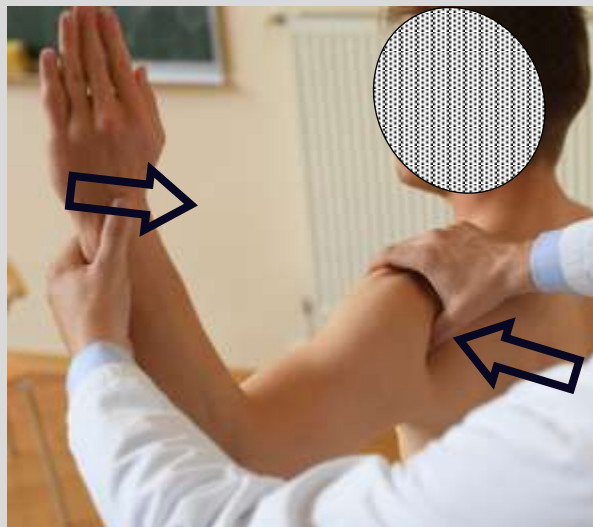
Sede, leže ali stoje.

Ramenski sklep preiskovanec drži abdukciji  $90^\circ$  in zunanji rotaciji  $90^\circ$ ; komolec je pokrčen.

Preiskovalec pristopi od zadaj; z eno roko (leva roka za testiranje leve strani) drži preiskovančevo podlaket, z drugo roko pritisne na glavico nadlahtnice. Sledi dodatni pasivni gib zunanje rotacije in sočasni pomik glavice nadlaktnice naprej.

Ob sprednji ramenski nestabilnosti preiskovanec takšen rizični gib iz strahu aktivno zaustavi / prepreči.

Pozor – ob izraziti nestabilnosti lahko pri tem manevru pride do delnega ali popolnega izpaha ramena.



# Rama, nestabilnost

## Previdnostni test za zadnjo nestabilnost

*(Posterior shoulder apprehension test)*

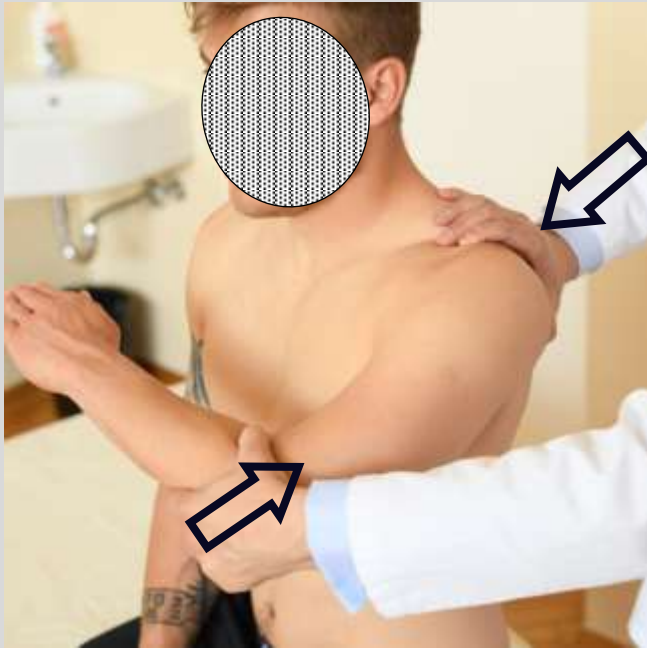
Sede, leže ali stoje.

Ramenski sklep preiskovanec drži v antefleksiji 90°; komolec je pokrčen.

Preiskovalec pristopi od zadaj; z eno roko (leva roka za testiraje leve strani) drži preiskovančevo podlaket/komolec, z drugo roko stabilizira ramenski sklep v nevtralnem položaju. Sledi potisk podlakti proti preiskovancu, glavica nadlaktnice potuje navzad.

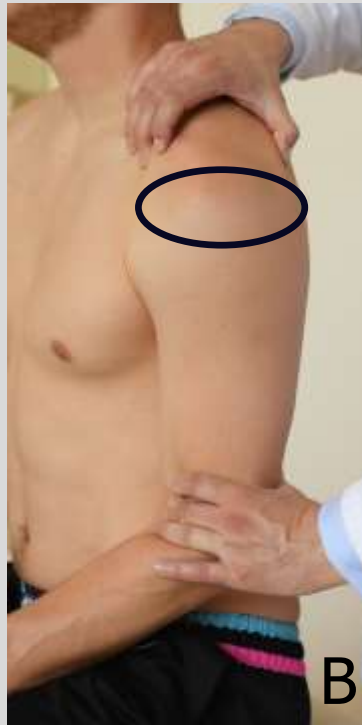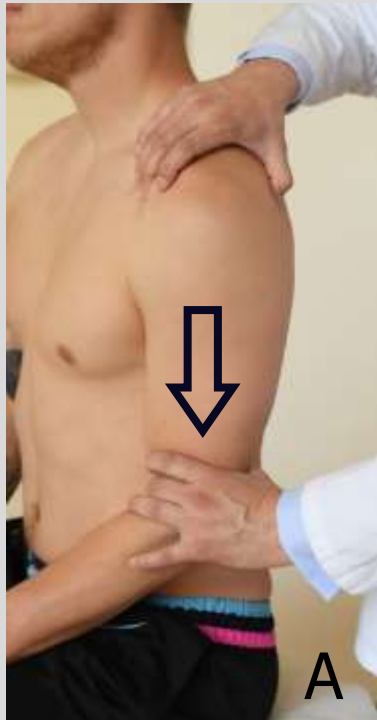
Ob zadnji ramenski nestabilnosti preiskovanec takšen rizični gib iz strahu aktivno zaustavi / prepreči.

Pozor – ob izraziti nestabilnosti lahko pri tem manevru pride do delnega ali popolnega izpaha ramena.





# Rama, nestabilnost



## Test žleba za večsmerno nestabilnost

*(Sulcus shoulder test)*

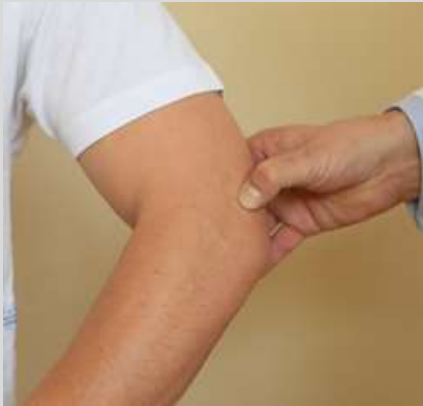Sede, leže ali stoje.

Preiskovanec sproščeno drži ramenski sklep v nevtralni legi; komolec je pokrčen v pravi kot.

Preiskovalec pristopi od zadaj ali od strani. Z eno roko čvrsto prime komolec (leva roka za testiranje leve strani), z drugo roko stabilizira položaj ramena. Sledi poteg testirane podlakti močno navzdol (A).

Pojav žleba (špranje) med robom akromiona in glavico nadlaktnice več kot 1 cm pomeni pozitiven znak generalizirane ohlapnosti ramenskega sklepa oz. večsmerne nestabilnosti (B).

# Komolec, palpacija tipičnih točk



Lateralni epikondil

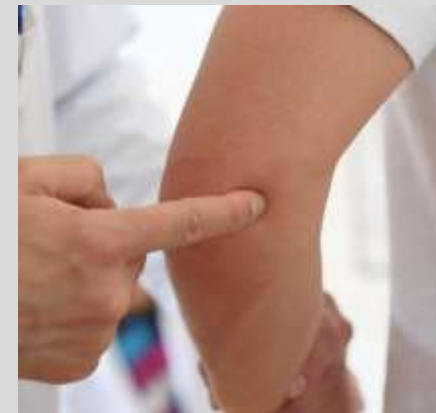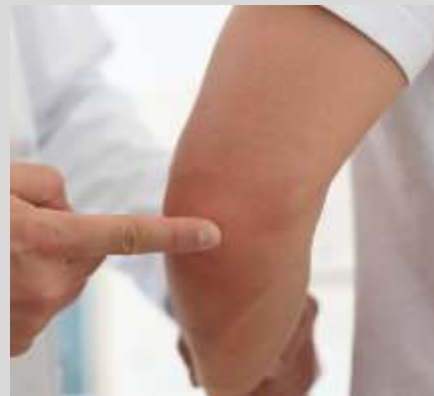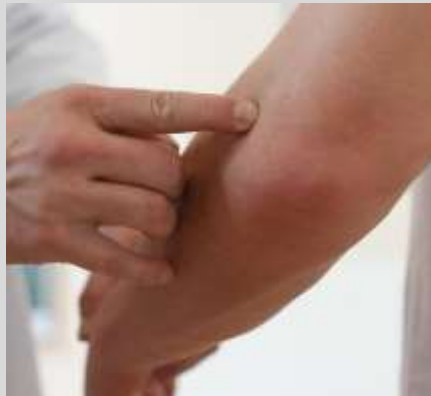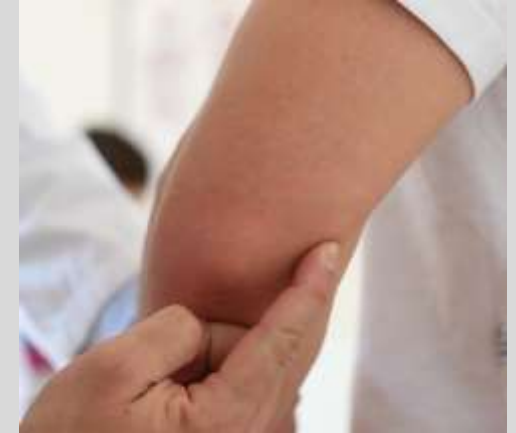Radio-humeralni sklep

Olekranon

Insercija m. triceps brachi

N. ulnaris v kubitalnem kanalu

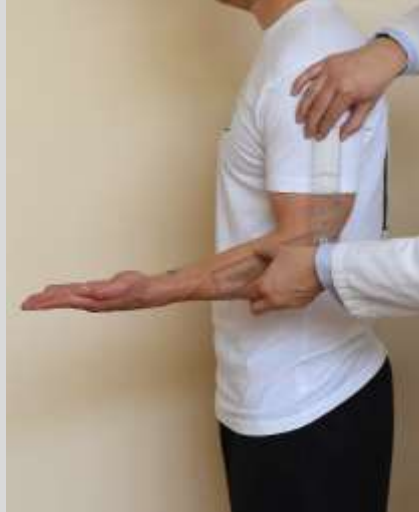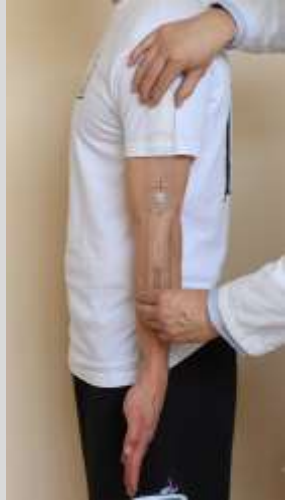Medialni epikondil





# Komolec, obseg gibljivosti

## Fleksija / ekstenzija



Sede ali stoje. Celotni zgornji ud poravnan ob trupu, dlan odprta naprej (supinacija).

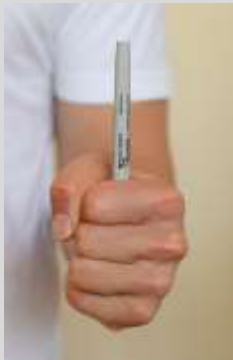En krak goniometra je od strani poravnan z nadlaktnico, drugi s podlaktjo. Vrtilišče goniometra je v radio-humeralnem sklepu.

Gib fleksije izvede najprej preiskovanec aktivno. V kolikor aktivni gib ni poln, izmeri obseg giba pasivno še preiskovalec.

Normalen obseg giba fleksije v komolcu je  $150^\circ$ , ekstenzija  $0^\circ$ . Pri nekaterih, običajno bolj laksnih, ljudeh je možna tudi hiperekstenzija ( $-5^\circ$ ).

Nepopolno iztegnitev komolca ( $>0^\circ$ ) imenujemo flektorna kontraktura. Nepopolno pokrčitev komolca ( $<150^\circ$ ) imenujemo ekstenzorna kontraktura.

# Komolec, obseg gibljivosti



## Pronacija / supinacija

Sede ali stoje. Nadlaktica poravnana ob trup, komolec pokrčen v pravem kotu. Za lažjo orientacijo preiskovanec iztegne palec navzgor ali drži svinčnik v pesti.

Vrtišče goniometra je v centru pesti, pogled od spredaj. Oba kraka sta poravnana z linijo pesti vertikalno.

Pronacija pomeni zasuk dlani navznoter ( $80-90^\circ$ ), supinacija pa zasuk dlani navzven ( $80-90^\circ$ ). Gib izvede najprej preiskovanec aktivno.

V kolikor aktivni gib ni poln, izmeri obseg giba pasivno še preiskovalec.

# Komolec, ohlapnost

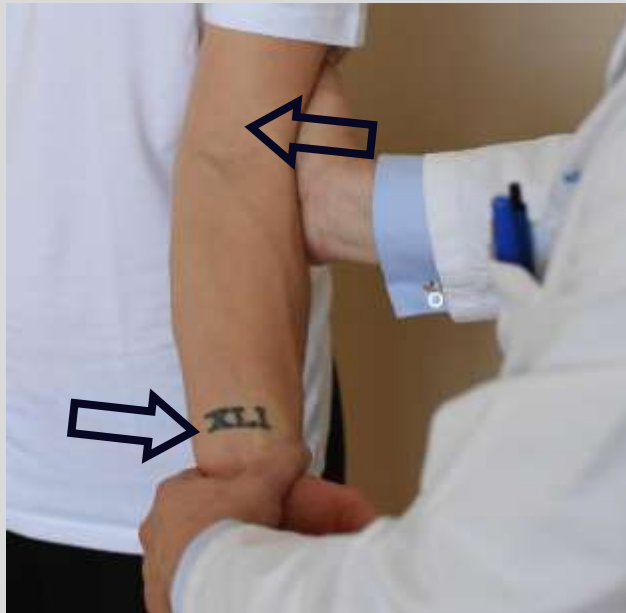## Medialna nestabilnost

*(Valgus stress test)*

Sede ali stoje. Sproščene mišice, komolec nekoliko pokrčen.

Preiskovalec stoji spredaj ali s strani, z eno roko prime podlaket z notranje strani (leva roka za testiranje levo), z drugo nadlaket z zunanje strani (desna roka za testiranje levo). Komolec držimo pokrčeno okoli  $30^\circ$  in izvedemo nateg v smeri valgusa (nadalaket navznoter, podlaket navzven).

Različne stopnje poškodbe medialne kolateralne vezi: I. stopnja – bolečina v poteku medialne vezi, II. stopnja – medialno odpiranje  $<1$  cm; III. stopnja – medialno odpiranje  $>1$  cm.

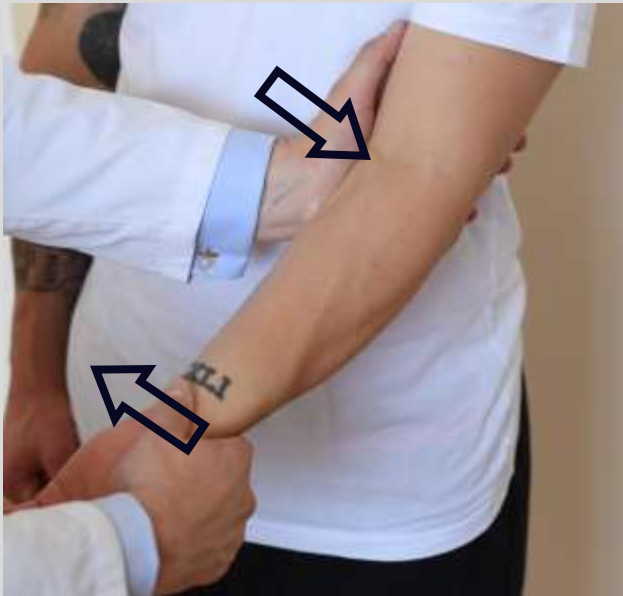

# Komolec, ohlapnost

## Lateralna nestabilnost

*(Varus stress test)*

Sede ali stoje. Sproščene mišice, komolec nekoliko pokrčen.



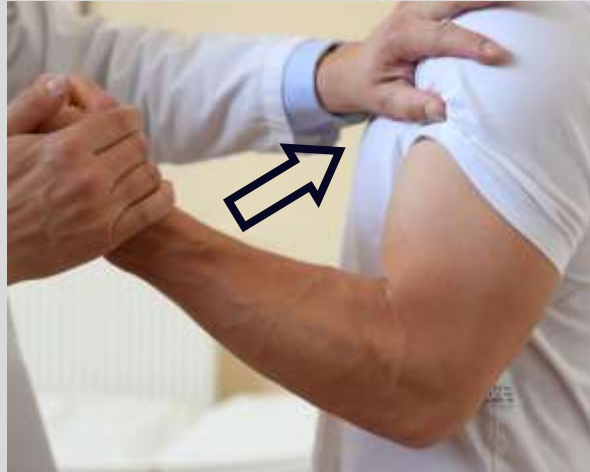Preiskovalec stoji spredaj ali s strani, z eno roko prime podlaket z zunanje strani (desna roka za testiranje levo), z drugo nadlaket z notranje strani (leva roka za testiranje levo). Komolec držimo pokrčeno okoli  $30^\circ$  in izvedemo nateg v smeri varusa (nadalaket navzven, podlaket navznoter).

Različne stopnje poškodb lateralne kolateralne vezi: I. stopnja – bolečina v poteku lateralne vezi, II. stopnja – lateralno odpiranje  $<1$  cm; III. stopnja – lateralno odpiranje  $>1$  cm.

# Komolec, testiranje mišične moči

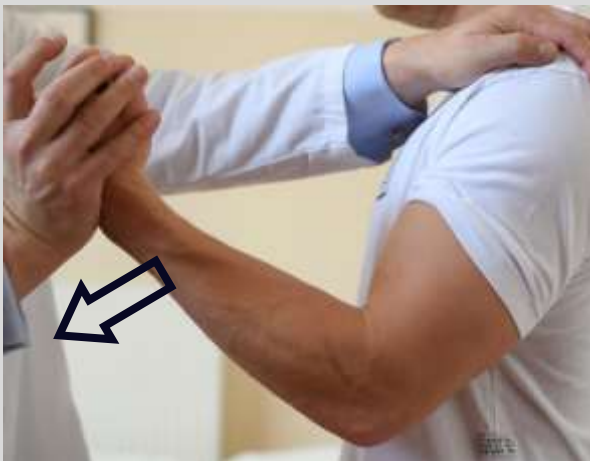Sede ali stoje.

Preiskovanec drži zgornji ud v delni pokrčitvi v komolcu z dlanjo navzgor.



Preiskovalec z eno roko prime zapestje (desna roka za testiranje leve strani), z drugo stabilizira ramenski sklep.

Za testiranje moči fleksorjev komolca preiskovalec nasprotuje vleku podlakti pri trupu. Za preverjanje moči ekstenzorjev komolca preiskovanec naprotuje odritvu podlakti stran od telesa.



Mišično moč ocenimo po lestvici MTMM\*.

\* Manualno testiranje mišične moči:  
5 – polna moč  
4 – zmanjšana moč proti zunanjemu uporu  
3 – premaga lastno težo  
2 – izvede nekompleten obseg giba  
1 – nakaže mišični premik, giba ne izvede  
0 – brez mišične aktivacije

# Komolec, test za teniški komolec

Sede ali stoje.

Preiskovanec drži zgornji ud v delni pokrčitvi komolca in podlaket v pronaciji.



Preiskovalec z eno roko prime preiskovančevo dlan (leva roka za testiranje leve strani), z drugo pa objame komolec, tako da je palec v stiku z lateralnim epikondilom.

Preiskovanec izvede gib dorzalne fleksije zapestja proti uporju preiskovalca.

Pojav bolečine nad lateralnim epikondilom (narastišče dolgih ekstenzorjev zapestja in prstov) je pozitiven znak za lateralni epikondilitis.



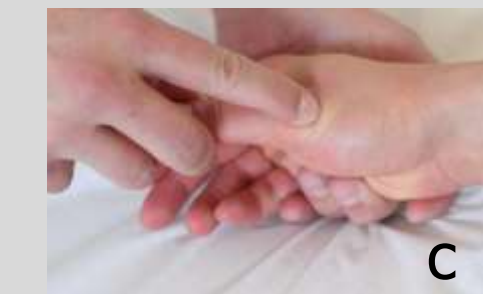# Zapestje in dlan, palpacija tipičnih točk



a) Radio-karpalni sklep, navikularna kost

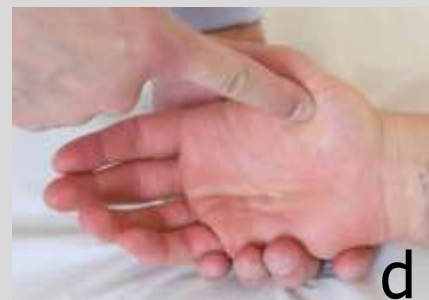

b) Karpo-metakarpalni (CMC) sklep palca



c) Metakarpo-falangealni (MCP) sklep palca

d) Mišice tenarja



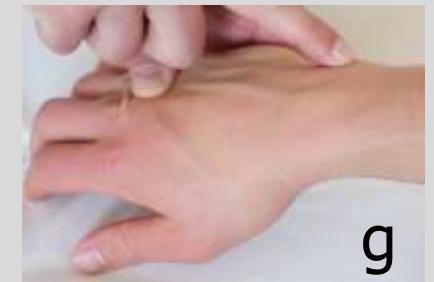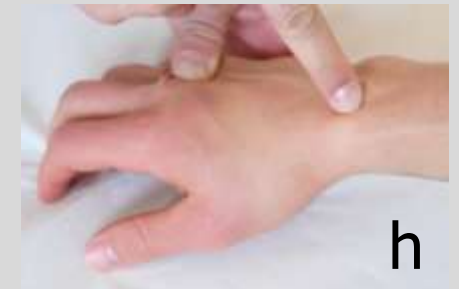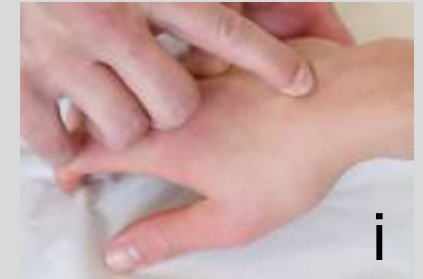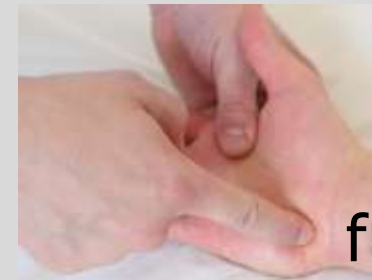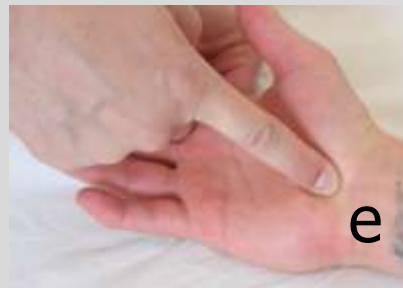e) Zapestni prehod medianusa in fleksornih tetiv

f) Guyon-ov prehod ulnarisa

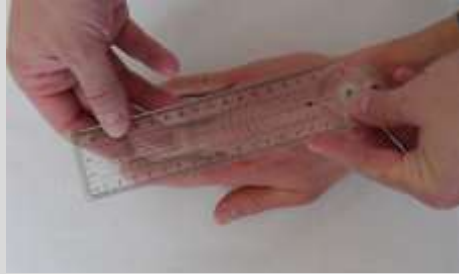g) Stiloid ulne

h) Radio-ulnarni sklep

i) Stiloid radiusa



# Zapestje in dlan, obseg gibljivosti zapestja



## Ulnarna / radialna deviacija

Sede, stoje ali leže. Podlaket v pronaciji.


Vrtišče goniometra je v radio-ulnarnem spoju, pogled od zgoraj. Oba kraka goniometra sta poravnana in usmerjena distalno.

Ulnarna deviacija pomeni odmik dlani navznoter proti ulni ( $30-40^\circ$ ), radialna deviacija pa je odmik dlani navzven proti radiusu ( $25-30^\circ$ ).

Gib izvede najprej preiskovanec aktivno. V kolikor aktivni gib ni poln, izmeri obseg giba pasivno še preiskovalec.



# Zapestje in dlan, obseg gibljivosti zapestja



## Dorzalna / palmarna fleksija

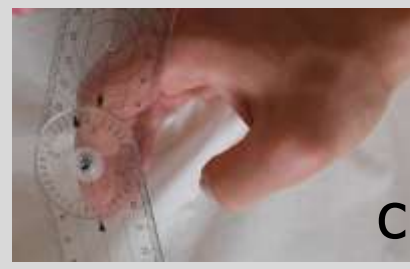
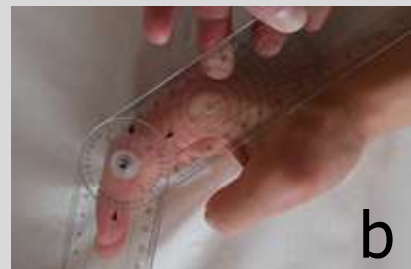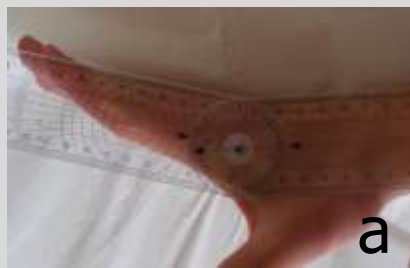Sede, stoje ali leže. Podlaket v pronaciji.

Vrtišče goniometra je v radio-karpalnem spoju (tobačnica), pogled od strani. Oba kraka goniometra sta poravnana in usmerjena distalno.

Dorzalna fleksija (ekstenzija) pomeni odmik dlani navzgor proti hrbtišču ( $35-60^\circ$ ), palmarna fleksija (fleksija) je odmik dlani navzdol ( $50-60^\circ$ ).

Gib izvede najprej preiskovanec aktivno. V kolikor aktivni gib ni poln, izmeri obseg giba pasivno še preiskovalec.

# Zapestje in dlan, obseg gibljivosti prstov



Sede, stoje ali leže. Podlaket v pronaciji.

Vrtišče goniometra je v centru merjenega sklepa, pogled od strani. En krak je poravnan s proksimalno linijo, drugi z distalno linijo.

Gib izvede najprej preiskovanec aktivno. V kolikor aktivni gib ni poln, izmeri obseg giba pasivno še preiskovalec.

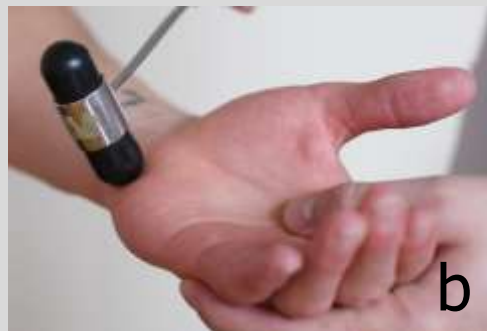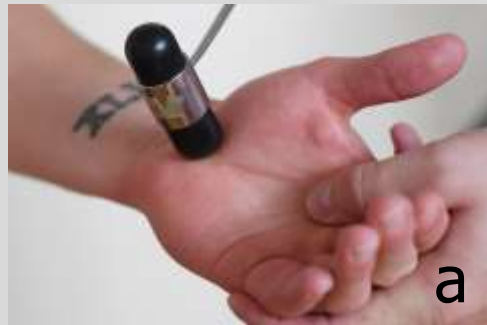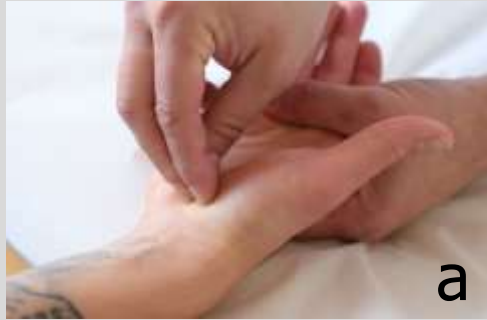a) Metakarpo-falangealni (MCP) sklepi  
Ekstenzija ( $45^{\circ}$ ), fleksija ( $90^{\circ}$ ).

b) Proksimalni interfalangealni (PIP) sklepi  
Ekstenzija ( $0^{\circ}$ ), fleksija ( $100^{\circ}$ ).

c) Distalni interfalangealni (DIP) sklepi  
Ekstenzija ( $0^{\circ}$ ), fleksija ( $90^{\circ}$ ).

Stisk dlani v pest pokaže doseg maksimalne fleksije vseh opisanih sklepov.

# Zapestje in dlan, Tinelov znak



## Kompresijska nevropatija perifernih živcev

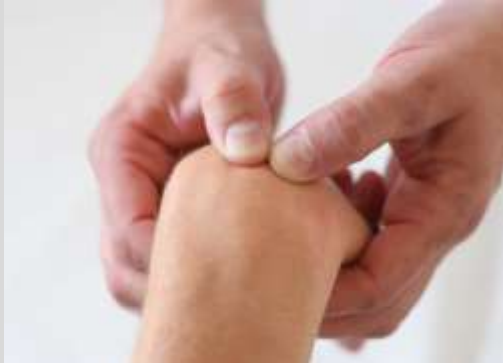Stoje, sede ali leže. Dlan v supinaciji podprta s hrbtišča. Sproščene mišice.

S vrškom prstov ali s kladivom ponavljajoče zmerno intenzivno udarjamo na mestu hipotetične utesnitvene nevropatije perifernih živcev. V primeru klinično pomembnega utesnitvenega sindroma nastanejo bolečine ali parestezije distalno od poklepa v območju inervacije testiranega perifernega živca.

- a) Tinelov poklep pri utesnitvi n. medianus v zapestnem prehodu.
- b) Tinelov poklep pri utesnitvi n. ulnaris v Guyon-ovem kanalu.

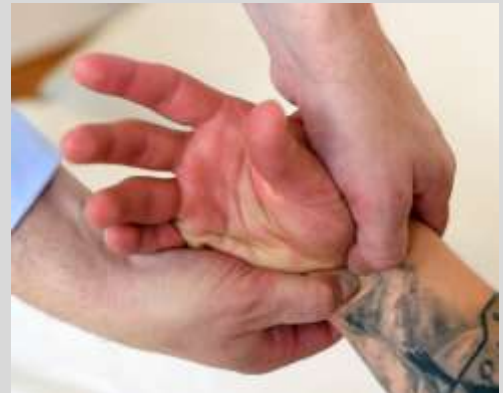# Zapestje in dlan, Phalenov znak

## Kompresijska nevropatija zapestnega prehoda



Stoje, sede ali leže. Dlan v pronaciji. Sproščene mišice.

Preiskovalec z obema rokama objeme preiskovančevo zapestje. S prsti izvede pritisk na zapestni prehod in sočasno tišči dlan v delno palmarno fleksijo.



Pri tem manevru se izrazito zoži presek zapestnega prehoda. V primeru nevropatije n. medianus v zapestnem prehodu, se v njegovem inervacijskem območju (palmarni-radialni del dlan) pojavi bolečina.

Podobno bolečino lahko bolniki občutijo preko noči, ko med spanjem neustrezno spodvijejo dlan in zožijo zapestni prehod.

# Zapestje in dlan, testiranje mišične moči

Sede ali stoje.

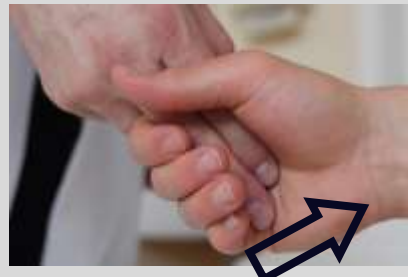Preiskovanec drži zgornji ud v delni pokrčitvi v komolcu z dlanjo v pronaciji.



Preiskovalec z eno roko stabilizira podlaket (desna roka za testiranje leve strani), z drugo pa se zoperstavi aktivaciji dorzifleksije (ekstenzorne mišice) oz. palmarne fleksije (flektorne mišice) zapestja in dlani.



Pri testiranju abdukcije prstov se preiskovalec zoperstavi gibu odmika prstov od srednje lege, pri testiranju moči fleksorjev prstov preveri stisk dlani.



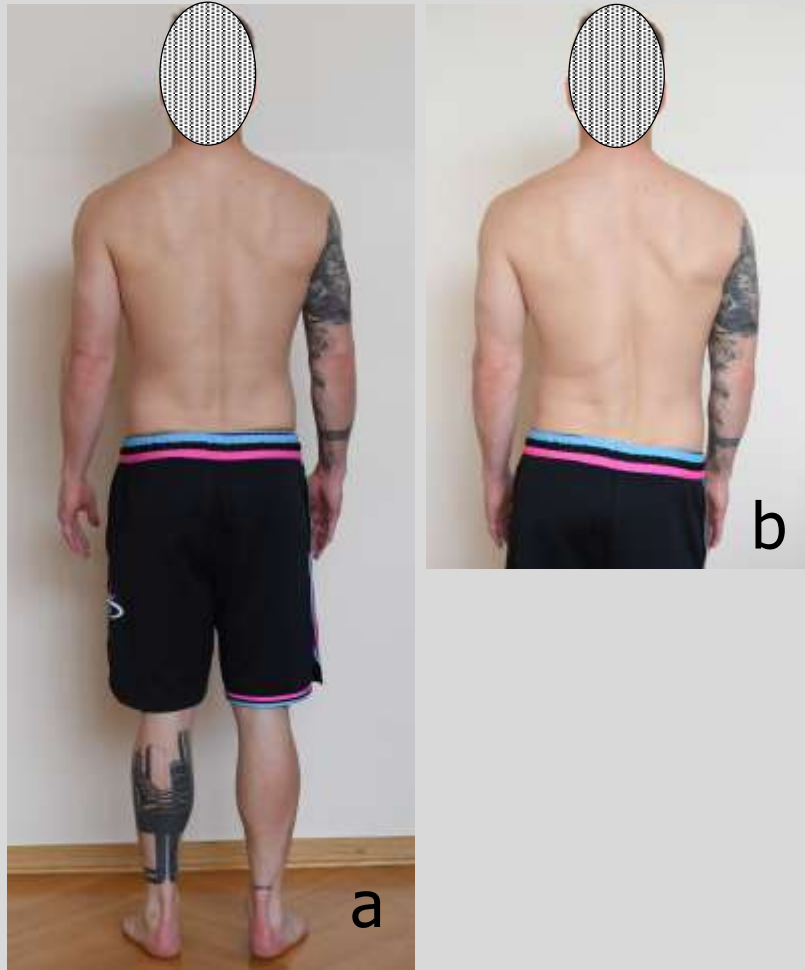
Mišično moč ocenimo po lestvici MTMM\*.

\* Manualno testiranje mišične moči:

- 5 – polna moč
- 4 – zmanjšana moč proti zunanjemu upor
- 3 – premaga lastno težo
- 2 – izvede nekompleten obseg giba
- 1 – nakaže mišični premik, giba ne izvede
- 0 – brez mišične aktivacije



# Hrbet, stoje, inspekcija



Stoje, pogled od zadaj. Preiskovanec naj bo slečen do pasu in prosto stoji na mestu (a).

Opazujemo in opišemo morebitne odklone telesa od centralne lege v frontalni ravnini (deviacija).

Zanima nas, ali je to deviacija fleksibilna (možno jo korigirati aktivno s spremembo položaja telesa) ali je rigidna (se ne spreminja ne glede na položaj telesa).

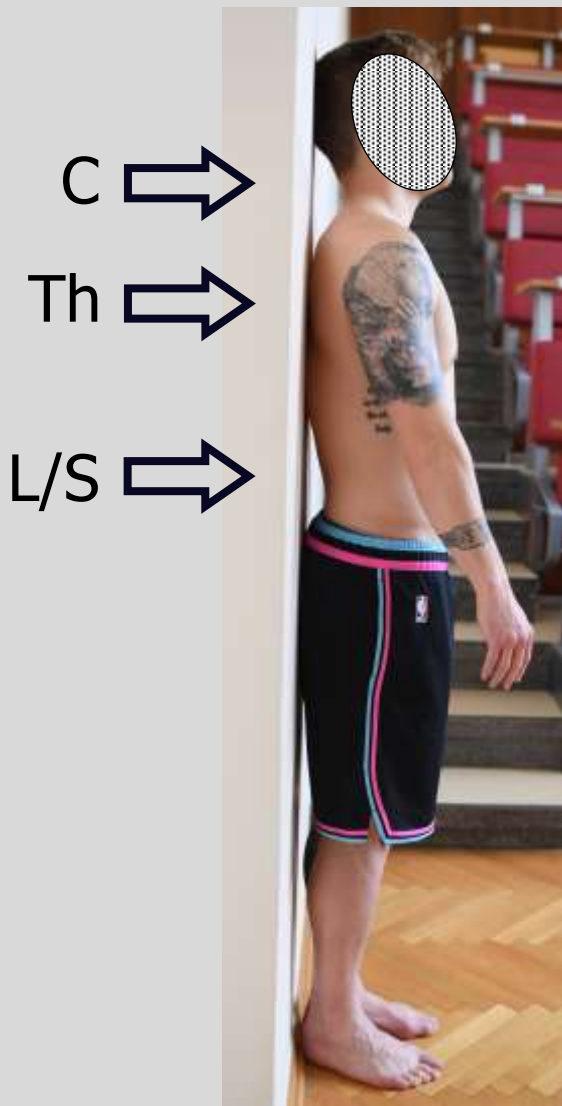
Kadar je deviaciji pridružena se rotacija vretenc (vidimo kot grbo prsnega koša pri testi predklona) govorimo o skoliozi.

Dodatno opazujemo morebitne mišične asimetrije hrbta (atrofije, napetosti).

Preverimo, ali je deviacija hrbta primarna ali sekundarna (npr. neenaka dolžini spodnjih udov), pri čemer nam je v pomoč zgornji rob medenice (b).



# Hrbet, stoje, opis fizioloških krivin



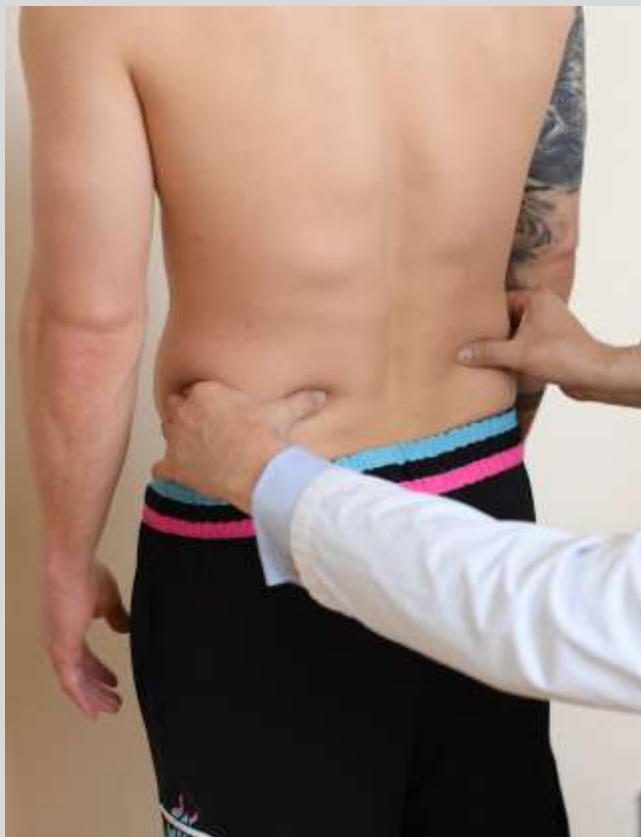Stoje, pogled od strani. Preiskovanec naj bo slečen do pasu in poravnano stoji ob steni. Pogled naj bo usmerjen naprej. Fiziološke krivine so:

- 1) Vratna (C) lordoza
- 2) Prsna (Th) kifoza
- 3) Ledvena (L/S) lordoza

Vse tri krivine so lahko bodisi normalne, povečane ali zmanjšane. Za grobo oceno je pri fiziološki lordozi med steno in cervikalno oz. ledveno regijo možno vstaviti dlan.

Odkloni fizioloških krivin so lahko fleksibilni (se spreminjajo s položajem telesa – drža) ali rigidni (ostanejo nespremenjeni ne glede na položaj telesa – deformacija).

# Hrbet, stoje, višina medenice

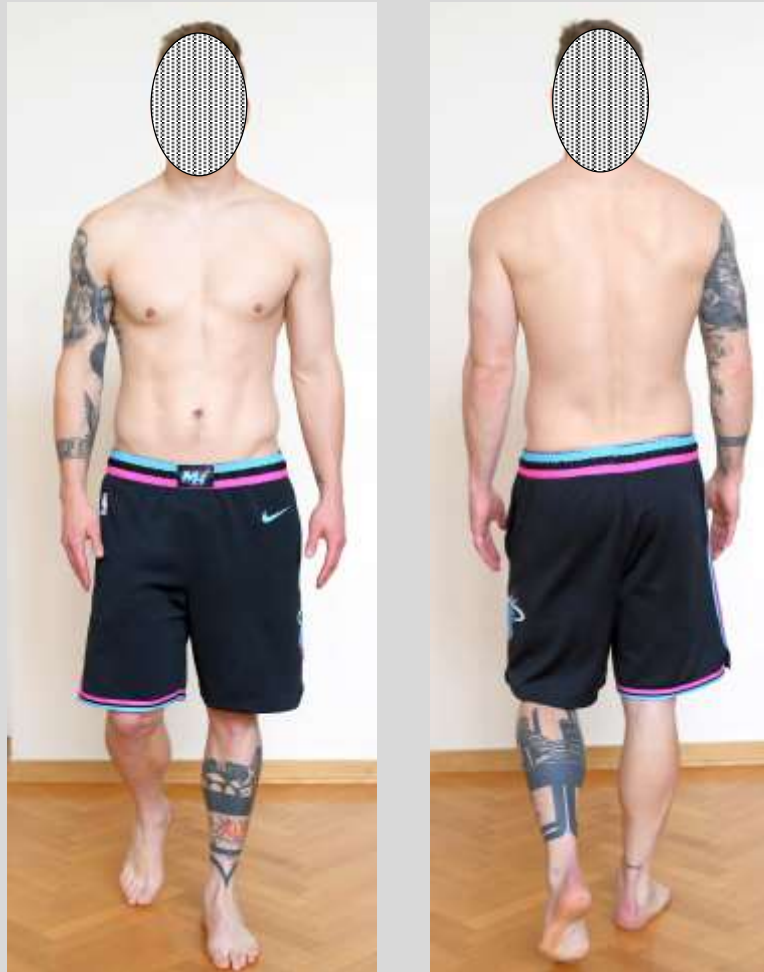

Stoje, pogled od zadaj. Preiskovanec naj bo slečen do pasu, kolena pri stoju iztegnjena, kolka v nevtralni legi. Pogled preiskovanca naj bo usmerjen naprej.

Preiskovalec na vsaki strani otipa zgornji rob črevnice medenice in ga markira s prsti, flomastrom ali inklinometrom.

Vodoravna povezovalna linija obeh črevnic roba medenice, pomeni izenačeno dolžino spodnjih udov brez rigidnih deformacij ledvene hrbtenice v frontalni ravnini. V primeru, da je medenica nagnjena to lahko pomeni: asimetrijo v funkcionalni dolžini spodnjih udov (deviacija ledvene hrbtenice se po izenačitvi dolžine spodnjih udov korigira) ali rigidno deviacijo na nivoju ledvene hrbtenice (ni odvisna od dolžine spodnjih udov).

# Hrbet, opis hoje



Preiskovanec se prosto sprehodi po prostoru. Preglednost je najboljša, če je oblečen samo v kratke hlače ali spodnje perilo. Opazujemo ga z vseh strani.

## 1) Šepanje

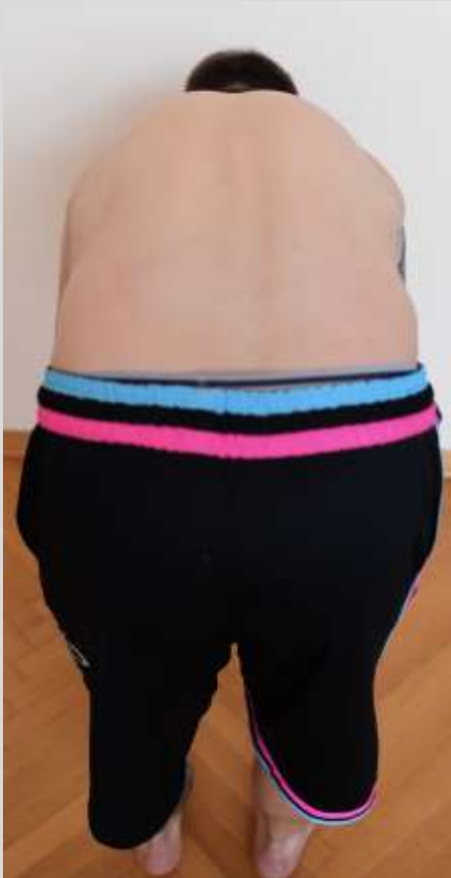- a) Bolečinsko: antalgično (nagib hrbta na eno stran), koksalglično (prenos težišča telesa proti prizadetemu kolku v fazi opore)
- b) Nevrološko: pareza ali paraliza, flakcidno ali spastično ali ekstrapiramidno
- c) Mišično-skeletno: prikrajšava ali deformacije spodnjih udov, nestabilnost ali omejena gibljivost sklepov, mišična atrofija brez nevrološke okvare, rupture/podaljšave tetiv.

2) Drža (prisotnost/odsotnost ledvene lordroze in torakalne kifoze, brez stanskih deviacij)

3) Lumbo-pelvični ritem (koordinacija med gibanjem kolkov in ledveno hrbtenice v sagitalni (opazujemo pri predklonu v obliki ledveno-kolčnega indeksa) in frontalni ravnini (opazujemo med hojo): rob medenice se dvigne na strani brez opore, medtem ko ledvena hrbtenica ostane centralizirana.

# Hrbet, stoje, test predklona

## Adamov test



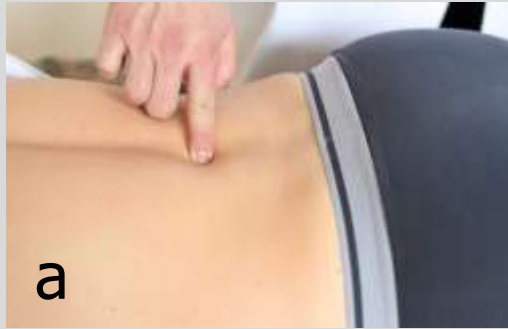Iz sproščene stoje preiskovanec naredi predklon naprej kolikor spontano doseže.

V primeru, da je prisotna skolioza z rotacijsko deformacijo vretenc, pride do dviga prsnega koša na konveksni strani deformacije (kjer so vretenca v zunanji rotaciji).

To pri testu predklona vidimo kot enostransko grbo.

\*Opomba – na sliki je zdrav prostovoljec, zato je test predklona pričakovano negativen.

# Hrbet, palpacija tipičnih točk



a) Ledveni spinozusi (L4)

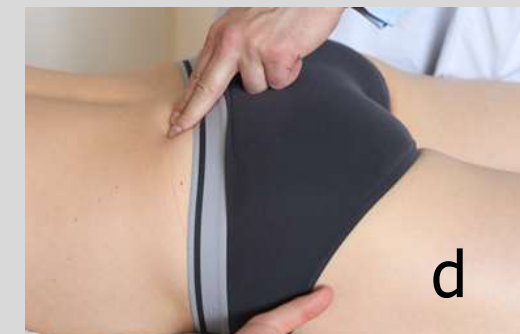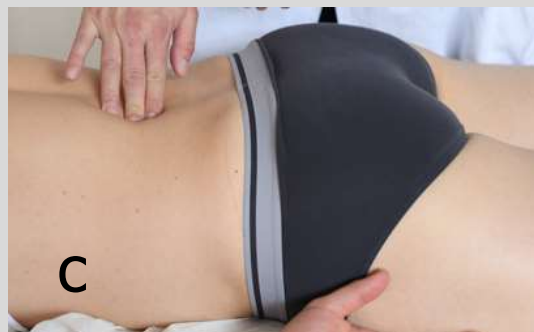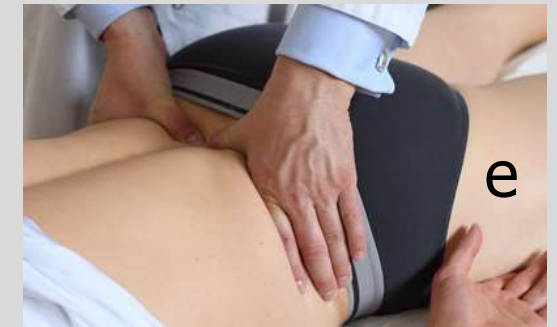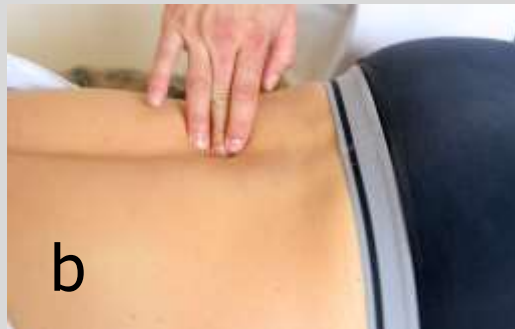b) Fasetni sklepi (L4)

c) Paravertebralna muskulatura

d) Posteriorne spine

e) Višina intervertebralnega diska L4/5

f) Poklep po spinozusah - bolečina v višini perkusije pri kostnih lezijah spinozusov ali korpusov vretenc



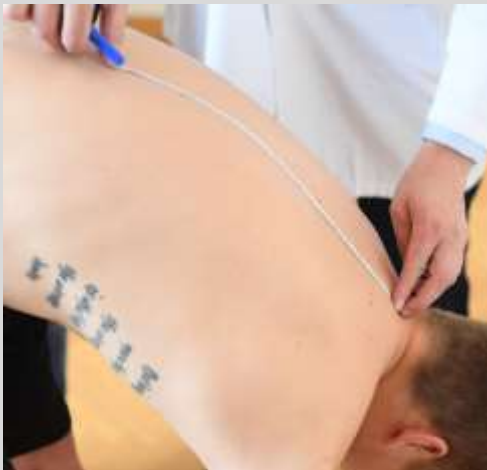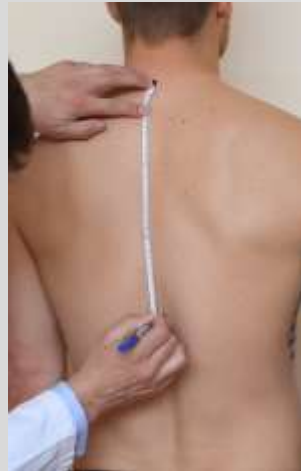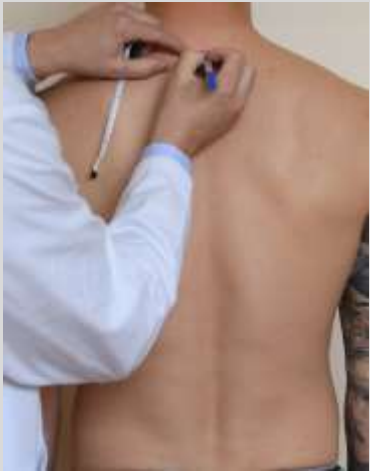# Hrbet, stoje, obseg predklona

## Ott test

Stoje. Glava poravnana, pogled naprej.

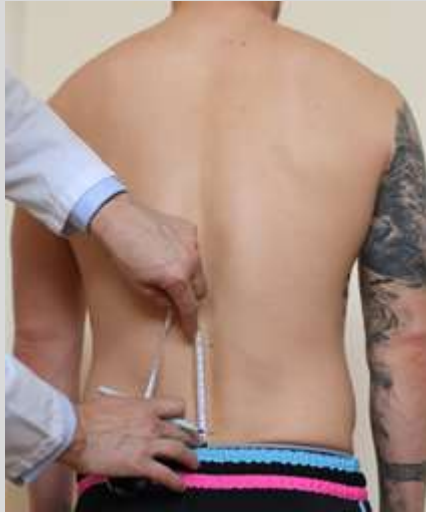Označimo spinozus C7. S šiviljskim trakom odmerimo 30 cm distalno in to mesto označimo. Preiskovanec naredi aktivno maksimalni predklon. Ponovno izmerimo razdaljo med obema označenima točkama.

Povečanje razdalje med označenima točkama za >3 cm govori v prid primerni gibljivosti prsne hrbtenice.





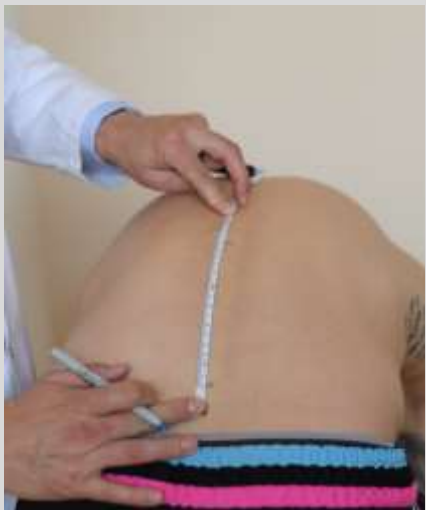# Hrbet, stoje, obseg predklona



## Schober test

Stoje. Glava poravnana, pogled naprej.

Označimo spinozus L5. S šiviljskim trakom odmerimo 10 cm proksimalno in to mesto označimo. Preiskovanec naredi aktivno maksimalni predklon. Ponovno izmerimo razdaljo med obema označenima točkama.



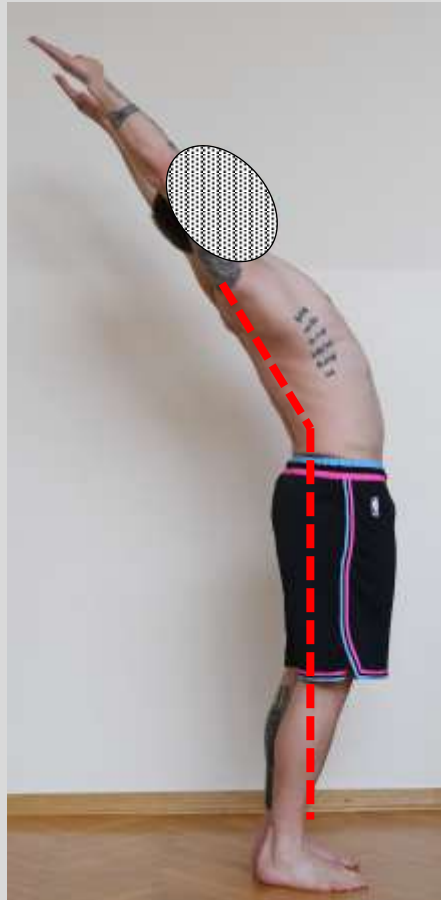
Povečanje razdalje med označenima točkama za >5 cm govori v prid primerni gibljivosti ledvene hrbtenice.

# Hrbet, stoje, obseg predklona in zaklona

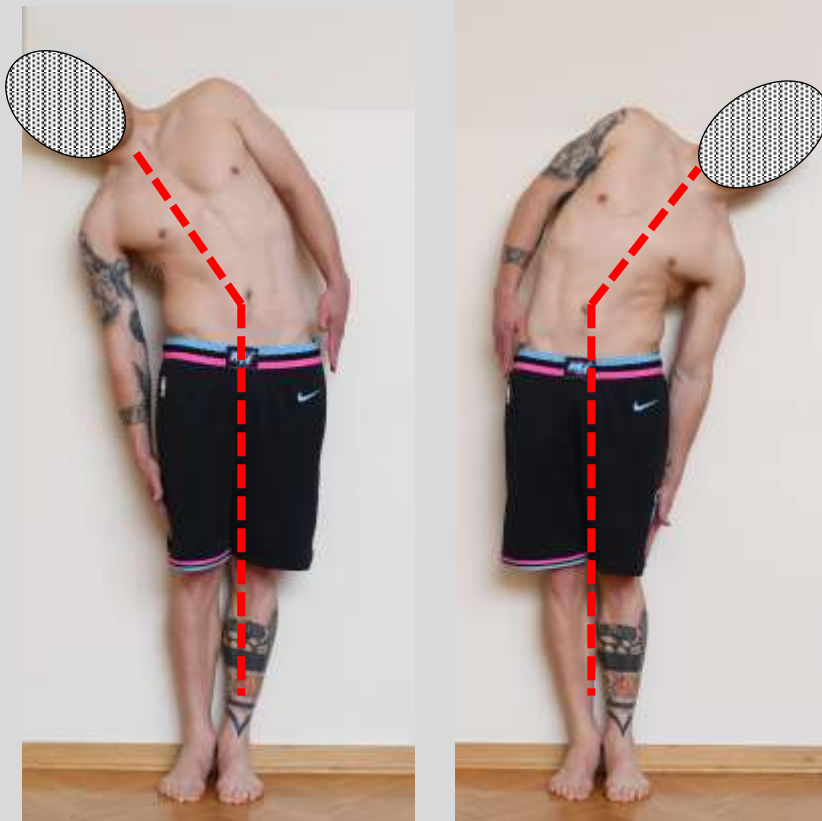
Stoje, pogled od strani. Preiskovanec naj bo slečen do pasu in prosto stoji na mestu.

Najprej preiskovanec izvede maksimalni aktivni predklon z iztegnjenimi koleno. Orientacijsko predklon ovrednotimo z opisom dosega prstov (npr. do tal, do gležnjev, do kolen). Dodatno lahko izmerimo razdaljo med prsti in tlemi v cm (beli črtkani črti). Prav tako lahko uporabimo goniometer, katerega vrtilišče postavimo v višini L/S prehoda (en krak navpično po nogi navzdol, drugi proti zatilju (rdeče črtkane črte). Normalen obseg predklon v tem primeru znaša  $90^\circ$ .

Preiskovanec nato izvede še aktivni maksimalni zaklon. Merimo ga z goniometrom, kot opisano zgoraj. Normalen obseg zaklona je  $30^\circ$ .



# Hrbet, stoje, obseg stranskega odklona



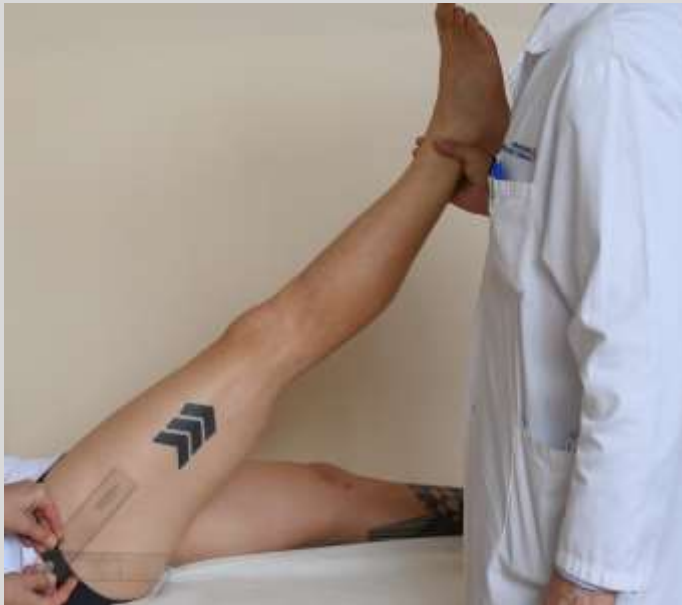Stoje, pogled od spredaj ali zadaj. Preiskovanec naj bo slečen do pasu in prosto stoji na mestu.

Preiskovanec izvede maksimalni aktivni odklon na levo oz. desno stran. Izmerimo ga z goniometrom, katerega vrtilišče postavimo v center trupa višini popka (en krak navpično proti tlom, drugi proti glavi).

Normalen obseg odklona trupa na vsako stran (rdeče črtkane črte) znaša  $30^\circ$ .

# Hrbet, leže na hrbtu, lumbalgija/ishialgija

## Test po Lasegue



Leže na hrbtu, ravna podlaga.

Preiskovalec stoji ob strani. Dvigne preiskovančev spodnji ud (ki naj bo povsem sproščen) s koleni v iztegnjenem položaju.

Bolečina, ki se pri tem testu širi po zadnje delu stegna v meča ali stopalo, pomeni radikularno draženje – išias.

Merimo kot med podlago in osjo spodnjega uda. Merodajni so koti med 20-70°.

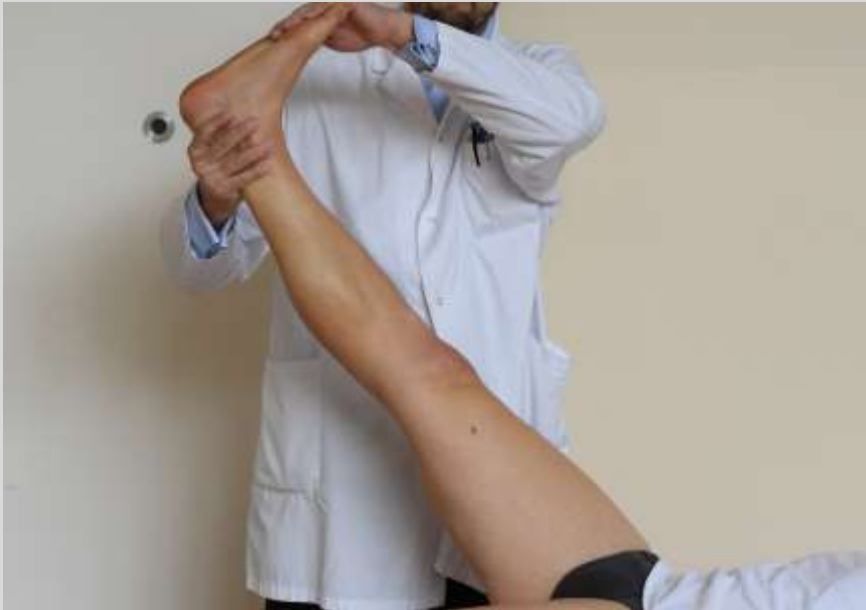# Hrbet, leže na hrbtu, lumbalgija/ishialgija

## Bragardov znak

Leže na hrbtu, ravna podlaga.

Pri testu po Lasegue (opisanem pri #56) naredimo dodatno pasivno dorzifleksiji stopala.

Če pri tem menevru pride do poslabšanje bolečin vzdolž spodnje ekstremitete, je test pozitiven in zelo specifičen za išias (lumboishialgijo).



# Hrbet, leže na hrbtu, lumbalgija/ishialgija

## Pseudo-Lasegue



Leže na hrbtu, ravna podlaga.

Preiskovalec stoji ob strani. Dvigne preiskovančev spodnji ud (ki naj bo povsem sproščen) s koleni v iztegnjenem položaju.

Bolečina ledveno, ki se širi do glutealne regije in ali po zadnji strani stegna govori v smeri lumbalgije.

Takšen znak se imenuje pseudo-Lasegue. Merimo kot med podlago in osjo spodnjega uda. Merodajni so koti med 20-70°.



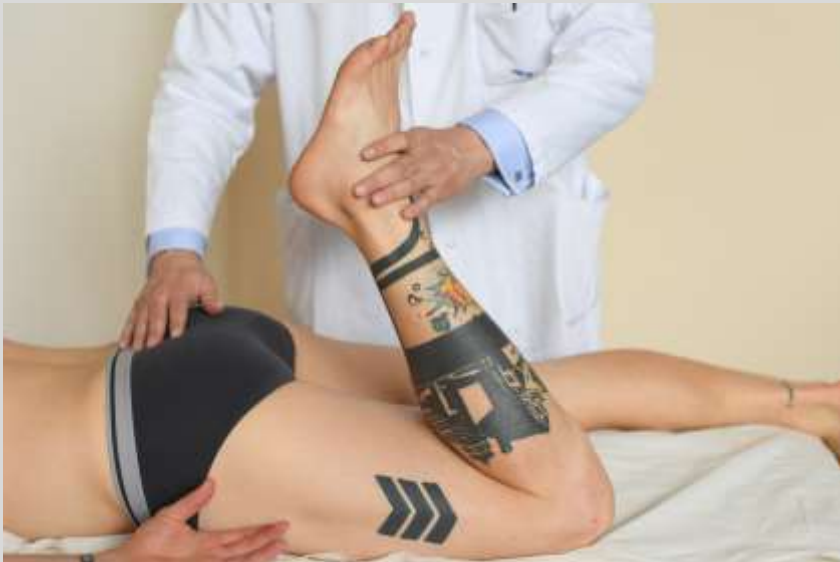# Hrbet, leže na trebuhu, nevralgija femoralis

## Test po Ely-ju

Preiskovanec leži sproščeno na trebuhu. Preiskovalec stoji ob strani in pasivno pokrči koleno na testirani nogi.

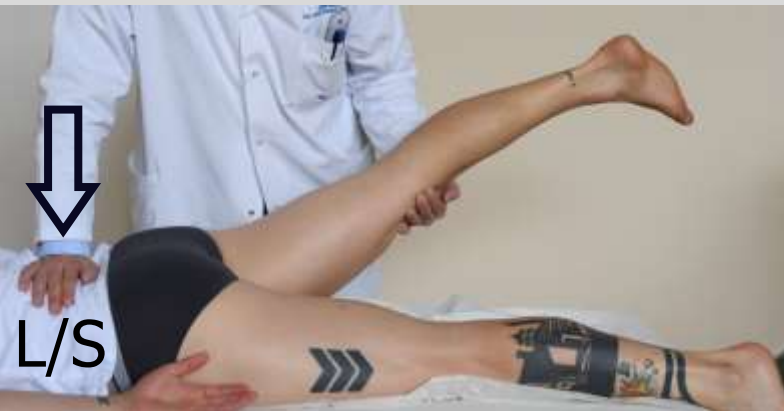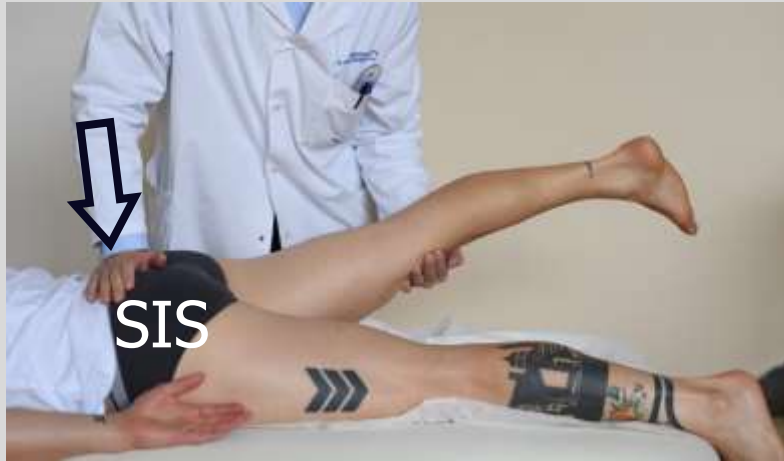Bolečina, ki se pri tem testu razširi iz ingvinalne regije proti kolenu, pomeni radikularno draženje po femoralnem živcu – nevralgija femoralis.

Podobne bolečine, čeprav običajno manj intenzivne in bolj ingvinalno lokalizirane, lahko sprožita še patologija mišice iliopsoas ali intra-artikularna patologija v kolku.



# Hrbet, leže na trebuhu, sakroiliakalni sklepi

## Menell-ov test

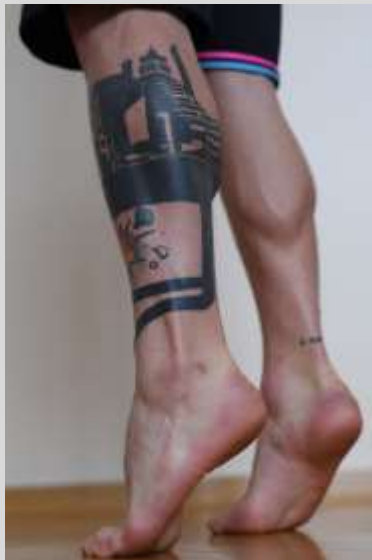

Preiskovanec leži sproščeno na trebuhu. Preiskovalec stoji od strani. Eno roko postavi in na podlago fiksira sakroiliakalni sklep (desna roka za desno stran), z drugo pasivno hiperekstendira kolk (leva roka za desno stran).

Patognomonična za patologijo sakroiliakalnega sklepa je bolečina na mestu fiksacije sklepa (SIS).

Pojavnost bolečine pri pasivni hiperekstenziji kolka nad fiksirano L/S hrbtenico pomeni patologijo tega predela.

# Spodnji ud, nevrološki pregled



## Testiranje mišične moči funkcionalno stoje

Zadrževanje teže na eni nogi v počep (m. kvadriceps, n. femoralis, L2-L4)

Stopanje na pete (m. tibialis anterior, m. dolgi ekstenzorji palca in prstov, n. peroneus globoka veja, L5)

Stopanje na prste (m. triceps goleni, n. tibialis, S1-S2)

Mišično moč ocenimo po lestvici MTMM\*.

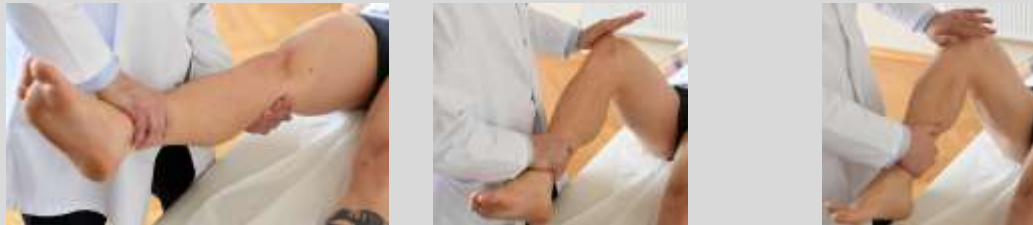\* Manualno testiranje mišične moči:  
5 – polna moč  
4 – zmanjšana moč proti zunanjemu uporu  
3 – premaga lastno težo  
2 – izvede nekompleten obseg giba  
1 – nakaže mišični premik, giba ne izvede  
0 – brez mišične aktivacije

# Spodnji ud, nevrološki pregled

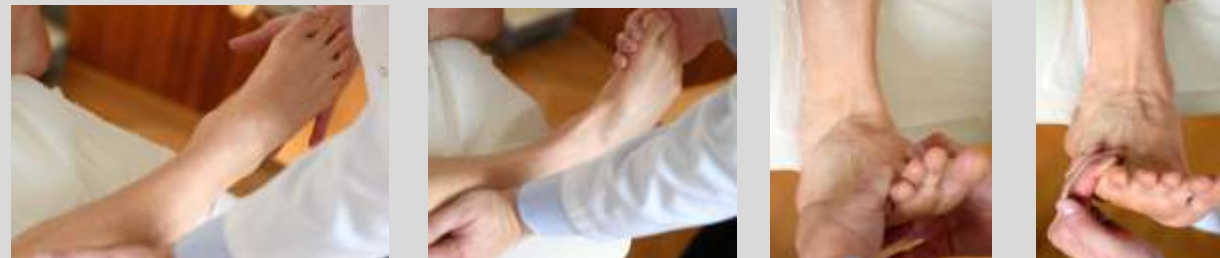

## Testiranje mišične moči

Fleksija, ekstenzija in abdukcija v kolku



Fleksija in ekstenzija kolena



Plantarna in dorzalna fleksija stopala

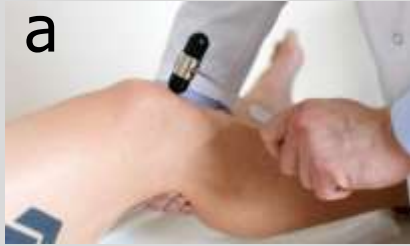Everzija in inverzija stopala



Ekstenzija palca in prstov

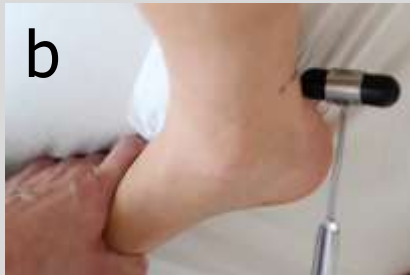\* Manualno testiranje mišične moči:  
5 – polna moč  
4 – zmanjšana moč proti zunanemu upor  
3 – premaga lastno težo  
2 – izvede nekompleten obseg giba  
1 – nakaže mišični premik, giba ne izvede  
0 – brez mišične aktivacije

# Spodnji ud, nevrološki pregled



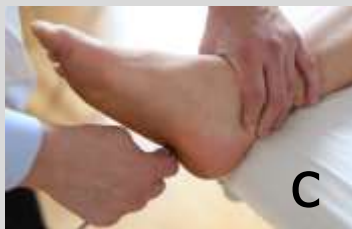## Miotatični refleksi

Leže, sede ali stoje.

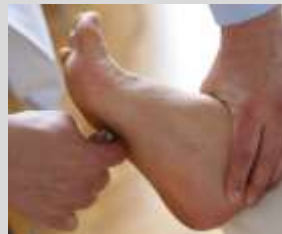
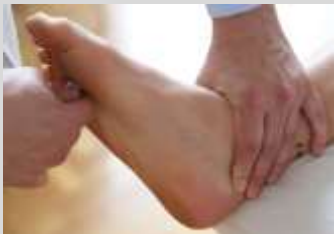
a) Patelarni (L2-L4)

b) Ahilov (S1-S2)



c) Plantarni odziv – Babinski  
(zgornji motorični nevron)



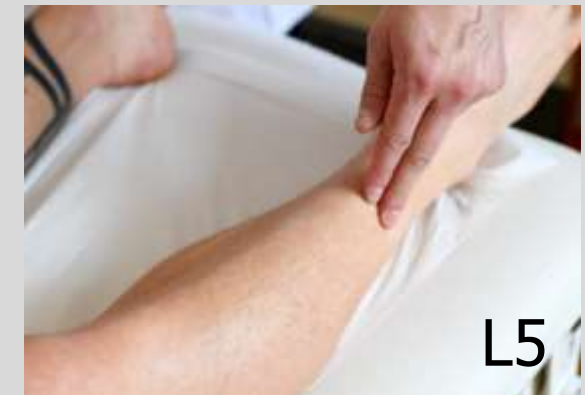
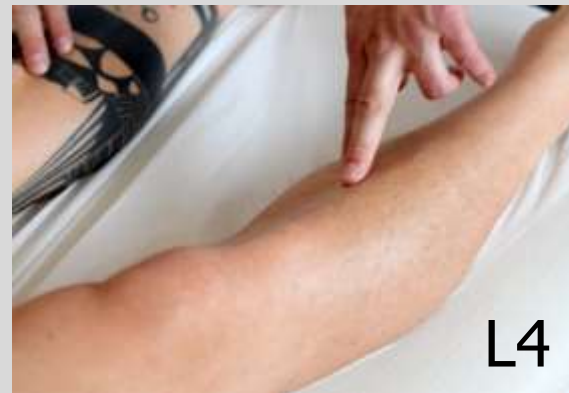
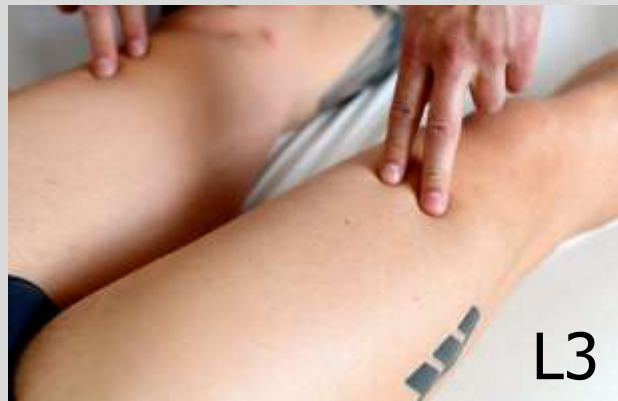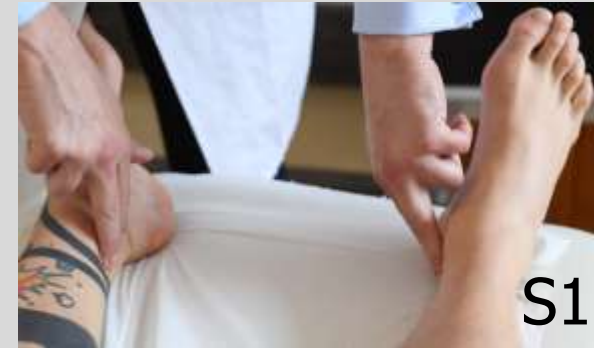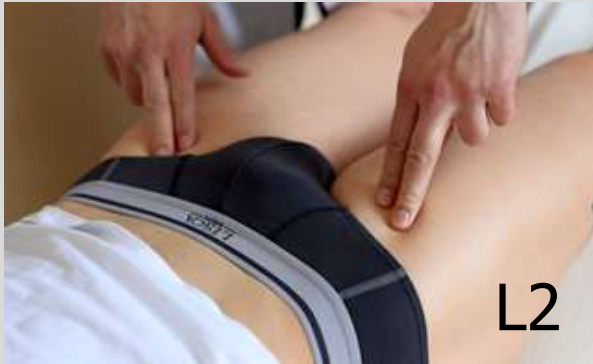# Spodnji ud, nevrološki pregled

## Preverjanje senzibilitete

Leže, sede ali stoje.

Orientacijsko preverjamo senzibilitetne motnje samo za dotik.

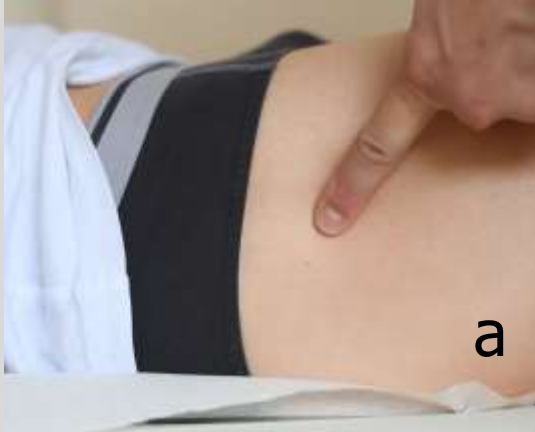



# Spodnji ud, koreninske okvare

Okvara IV diska	Lezija korenine	Področje bolečine	Mišična prizadetost	Senzibiliteta	Miotatični refleksi
L2/L3	L3	Sprednji del stegna in koleno	Kvadriceps (delno), iliopsoas, adduktorji kolka	Medialni del stegna in kolena	Patelarni refleksi
L3/L4	L4	Medialni del goleni	Kvadriceps (delno), tibialis anterior, adduktorji kolka	Medialni del goleni	Patelarni refleksi
L4/L5	L5	Lateralni del goleni in hrbtišče stopala	Ekstenzorji stopala in prstov, invertorji/evertorji stopala, abduktorji kolka	Lateralni del goleni, nart, palec	/
L5/S1	S1	Podplat, peta, posteriorni del goleni.	Triceps, zadnje stegenske mišice, glutealne mišice	Podplat, medialni del stopala	Ahilov refleksi

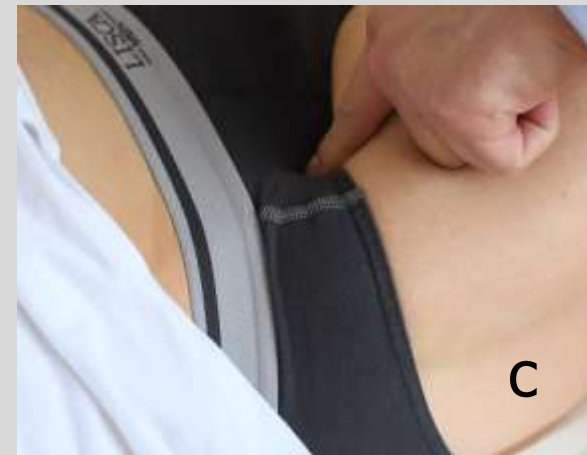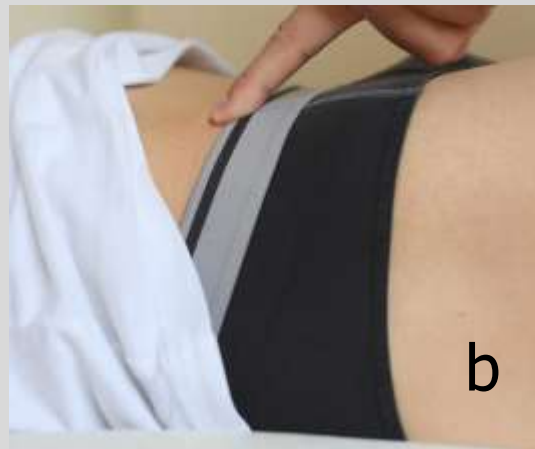# Kolk, palpacija tipičnih točk antero-lateralno



a) Veliki trohanter – insercija m. gluteus medius in minimus, trohanterna burza

b) Spina iliaka anterior superior – origo m. rektus femoris, ilio-inguinalni ligament

c) Centralni inguinalni predel – sprednja sklepna ovojnica, mišično-tetivni spoj m. iliopsoas



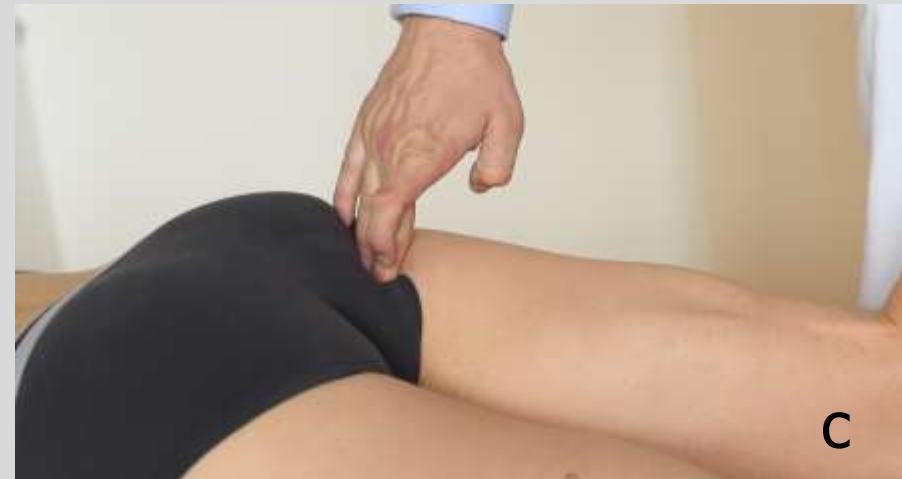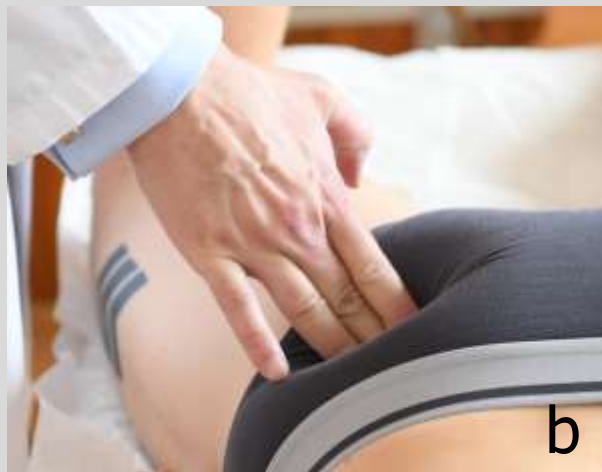# Kolk, palpacija tipičnih točk postero-medialno



a) Adduktorna regija – insercija m. adduktor longus in brevis, m. gracilis, delno m. adduktor magnus

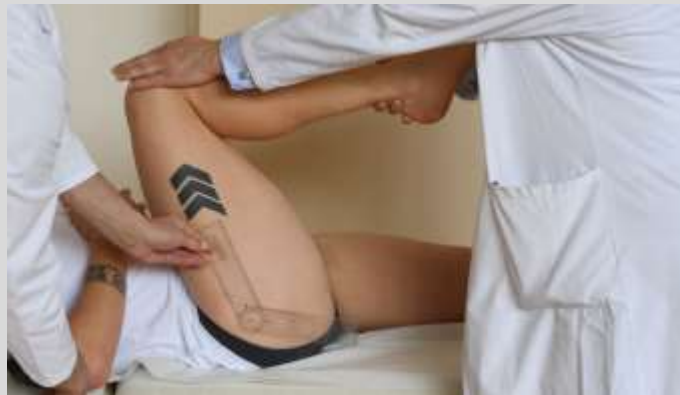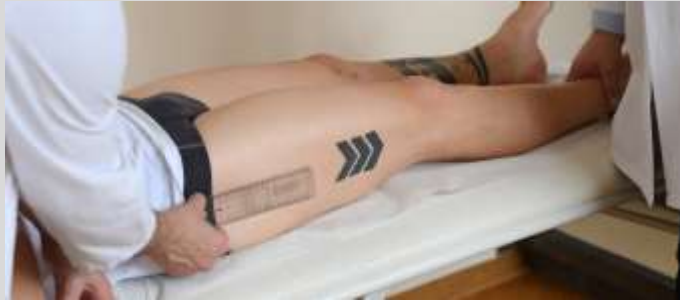b) Retrotrohanterni predel – m. gluteus maksimus, m. piriformis, retrotrohanterna burza

c) Ishiadični tuber – origo dolge glave m. biceps femoris, m. semitendinosus, m. semimembranosus



# Kolk, obseg gibljivosti

## Fleksija



Leže na hrbtu, sproščene mišice.

Vrtišče goniometra je v višini velikega trohantra, en krak goniometra je poravnan s podlago, drugi s stegnenico. Sledi polna pokrčitev kolka. Najprej gib izvede preiskovanec aktivno, nato preiskovalec izmeri obseg giba še pasivno. Medenica se naj pri tem ne premika.

Normalen obseg giba fleksije kolka je  $130-140^{\circ}$ .

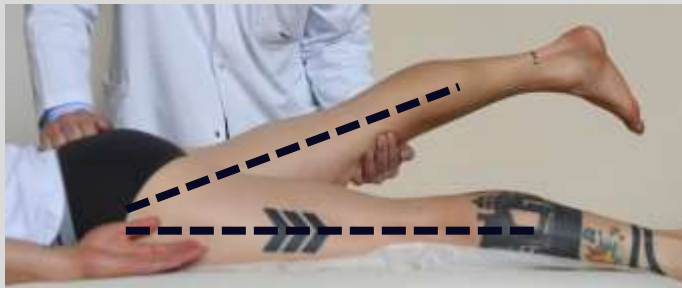Flektorna kontraktura - izpad giba do nevtralne lege  $0^{\circ}$ ; ekstenzorna kotraktura - izpad giba do polne fleksije  $130-140^{\circ}$ .

# Kolk, obseg gibljivosti

## Ekstenzija

Leže na trebuhu, sproščene mišice.

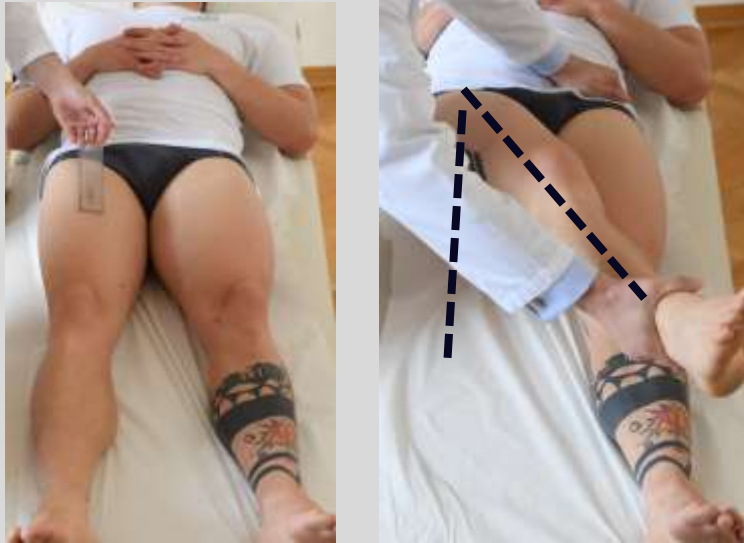Vrtišče goniometra je v višini velikega trohantra, en krak goniometra je poravnan s podlago, drugi s stegnenico.



Preiskovalec z eno roko fiksira medenico na podlago (desna roka za desno nogo). Aktivni gib ekstenzije izvede najprej preiskovanec aktivno, nato preiskovalec izmeri obseg giba še pasivno (dvig noge pod kolenom; leva roka za desno nogo).

Normalen obseg giba ekstenzije kolka (črtkane črte) je  $30^{\circ}$ .

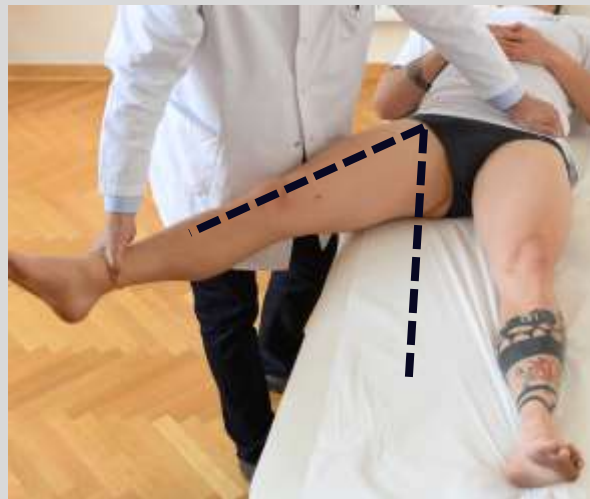# Kolk, obseg gibljivosti



## Addukcija in abdukcija

Leže na hrbtu, sproščene mišice.

Vrtišče goniometra je v centru glavice kolka, en krak goniometra je poravnan s centralno linijo telesa, drugi s stegnenico. Preiskovalec z eno roko fiksira medenico na podlago (leva roka za desno nogo).

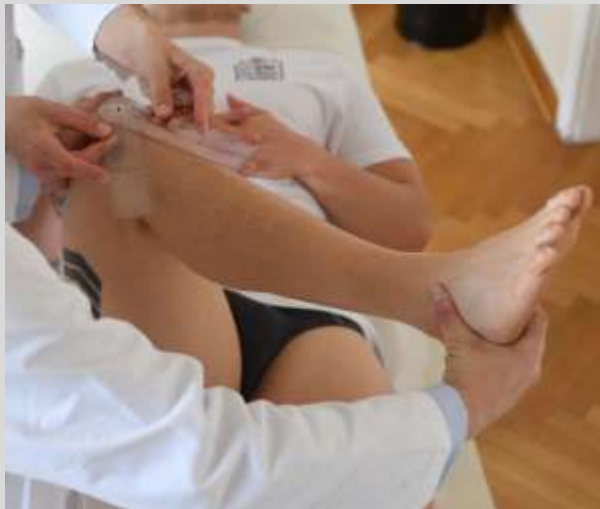
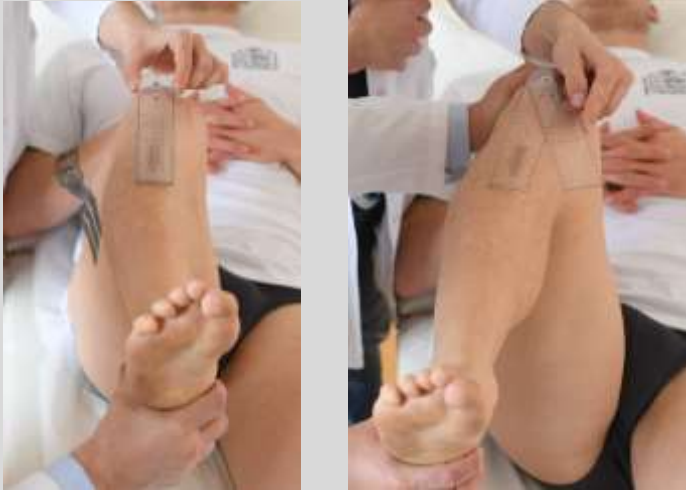
Z drugo roko drži nogo v nad gležnjem. Najprej izvede maksimalni pasivni gib preko nasprotne noge (addukcija), nato pa še v stran (abdukcija). Merimo obseg giba predno me medenica premakne.

Normalen obseg giba addukcije kolka je  $20-30^\circ$ ; obseg abdukcije  $30-45^\circ$  (črtkane črte).



# Kolk, obseg gibljivosti



## Notranja in zunanja rotacija pri fleksiji kolka

Leže na hrbtu, kolk in koleno pokrčena v pravi kot. Preiskovalec z eno roko drži stopalo (desna roka, desna noga), z nasprotno podpre spodnji del stegna.

Vrtišče goniometra je v centru pogačice, en krak goniometra je poravnan z navidezno vzdolžno linijo noge, drugi z golenico.

Preiskovalec izvede pasivni gib notranje rotacije (stopalo maksimalno stran od telesa), nato še gib zunanje rotacije (stopalo potuje maksimalno proti telesu). Medenica se naj pri tem ne premika.

Pri flektiranem kolku je normalen obseg notranje rotacije  $40^\circ$ , zunanje rotacije  $45^\circ$ .

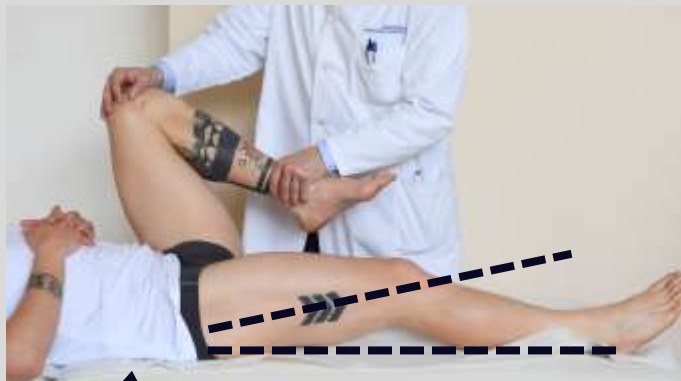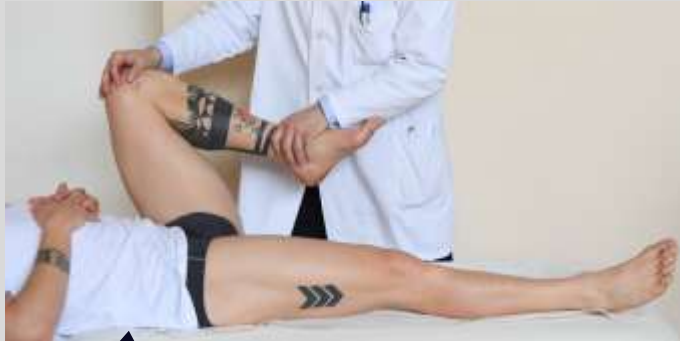# Kolk, flektorna kontraktura

## Thomasov test

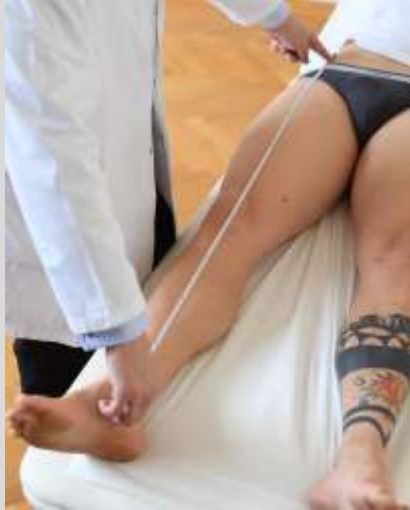Leže na hrbtu, sproščene mišice.

Vrtišče goniometra je v višini velikega trohantra, en krak goniometra je poravnan s podlago, drugi s stegnenico. Sledi pokrčitev nasprotnega kolka kolka, toliko da se ledvena lordoza izravna (puščica).

Na merjeni nogi izmerimo kot med podlago in linijo stegnenice, kar predstavlja flektorno kontrakturo (črtkane črte).



# Kolk, razlike v dolžini udov leže



Leže na hrbtu, sproščene mišice, liniji spodnjih udov naj bosta čimbolj poravnani.

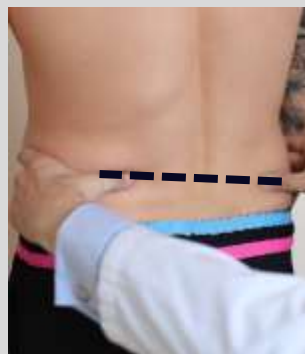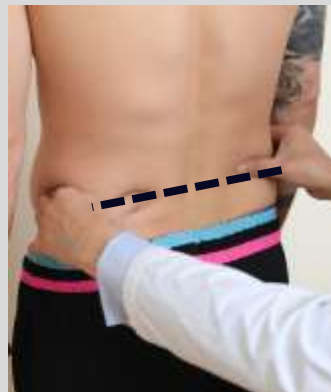## Absolutna dolžina udov

Med centrum spine iliace anterior superior (SIAS) in vrhom medialnega maleola raztegnemo šiviljski meter in izmerimo dolžino. Primerjamo izmerjene dolžine desno-levo.

## Navidezna dolžina udov

Med popkom in vrhom medialnega maleola raztegnemo šiviljski meter in izmerimo dolžino. Primerjamo izmerjene dolžine desno-levo.

# Kolk, funkcionalna dolžina stoje s podkladanjem



Pacient sproščeno stoji. Preiskovalec določi zgornji rob medenice na obeh straneh (posteriorni del linije krste iliake).

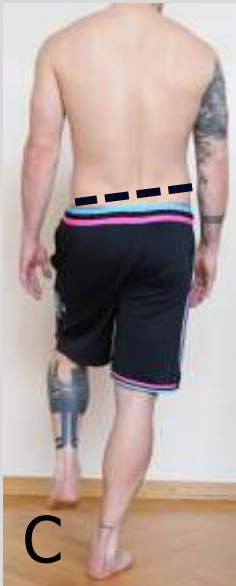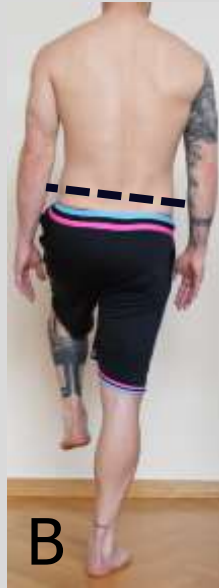Pri izenačeni funkcionalni dolžini spodnjih udov je linija medenice ravna. V primeru, da je ena noga funkcionalno daljša/krajša je linija poševna.

S podkladanjem predmetov znane debeline (običajno deščice različnih debelin) na stran krajšega noge dosežemo izravnavo linije zadnjega dela medenice.

Debelina dodanih deščic pomeni razliko v funkcionalni dolžini spodnjih udov.

Opomba - z namenom demonstracije pri preiskovancu z izenačeno dolžino spodnjih udov, je s podlaganjem nastal nagib medenice.

# Kolk, Trendelenburgov test/znak



Pacient sproščeno stoji. Pri pogledu od zadaj je posteriorni rob medenice poravnan (A).

Eno nogo dvigne od tal.

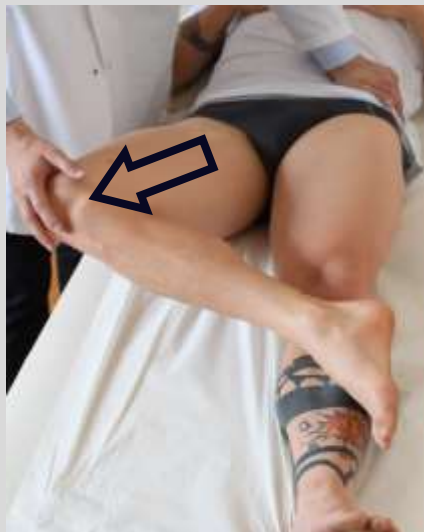Normalno se rob medenice kontra stojni nogi nekoliko dvigne, zaradi aktivacije abduktorjev kolka (B).

V primeru kakršnekoli disfunkcije abduktorjev kolka (npr. pareza, atrofija, poškodba, fibrozacija, porušena geometrija sklepa, bolečina) pride do spuščanja roba medenice nasprotno od stojne noge, kar imenujemo pozitiven Trendelenburgov znak (C).

Preverjamo ga za levo in desno stran posebej ter ga opišemo glede na stojno nogo.



# Kolk, FABER test



## F(lexion) AB(duction) E(xternal) R(otation)

Leže na hrbtu, kolk v položaju "štirice". Provokacijski test.

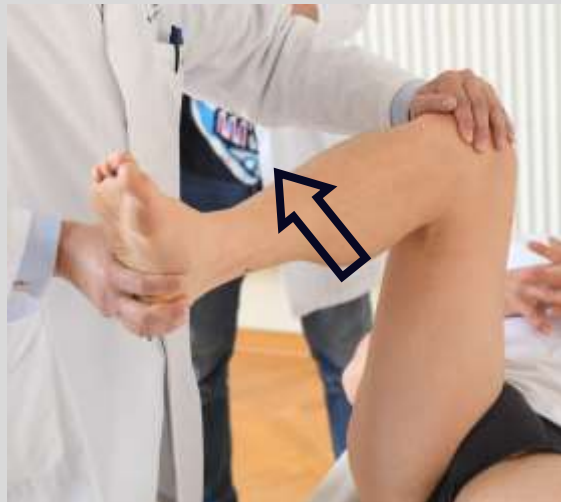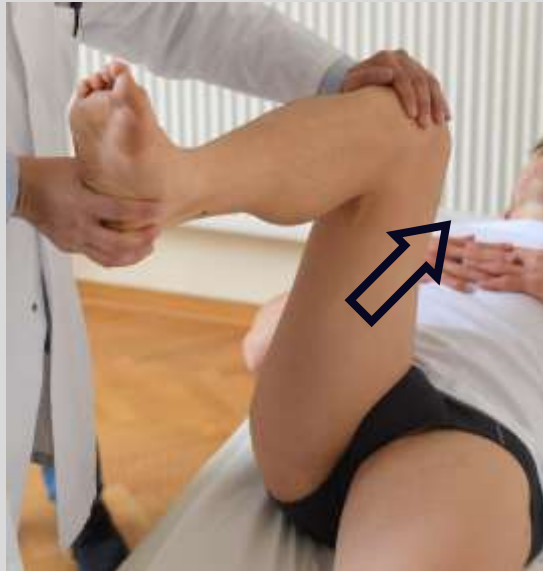Preiskovanec postavi kolk v skrajno fleksijo, abdukcijo in zunanjo rotacijo. Nato preiskovanec fiksira medenico in dodatno potisne kolk v maksimalni FABER položaj.

Primerjamo doseg giba med desno/levo stranjo.

Preverjamo jakost in lokacijo bolečine: ingvinalno – intra-artikularno draženje, m. iliopsoas; posteriorno – zakrčenost glutealnih mišic ali zadnjega dela kolčne sklepne ovojnice; sakroiliakalno (SIS) – sakroileitis, artroza, nestabilnost; adduktorno – tendinopatija adduktornih mišic).



# Kolk, FADIR test



## F(lexion) AD(duction) I(xternal) R(otation)

Leže na hrbtu, sproščene mišice. Provokacijski test.

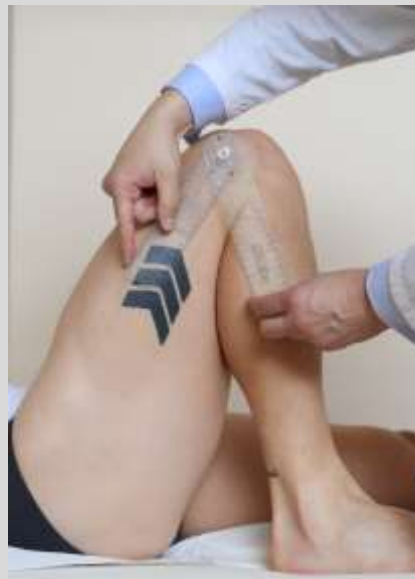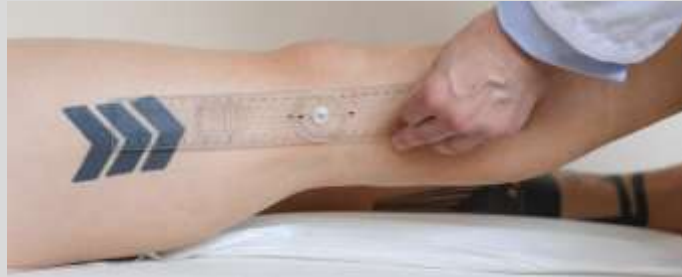Preiskovalec prime nogo v predelu gležnja in stegna. Najprej izvede gib pasivne fleksije kolka, ki mu na koncu sledita notranja rotacija in addukcija.

Preverjamo prisotnost morebitnih preskokov in bolečin ingvinalno, ki govorijo prid femoro-acetabularnemu utesnitvenem sindromu ali leziji acetabularnega labruma.

Patognomonična je predvsem bolečinska razlika med skrajno fleksijo in dodatno notranjo rotacijo. Morebitne bolečine na drugih mestih ob kolku niso povedne.

# Koleno, obseg gibljivosti

## Aktivna in pasivna ekstenzija/fleksija



Leže na hrbtu, sproščene mišice, koleno iztegnjeno. Vrtilšče goniometra v višini sklepne špranje, en krak goniometra poravnan z golenico, drugi s stegnenico. Sledi polna iztegnitev kolena (možna je tudi hiperekstenzija) in nato polna pokrčitev kolena. Najprej gib izvede preiskovanec aktivno, nato preiskovalec ponovi obseg giba še pasivno.

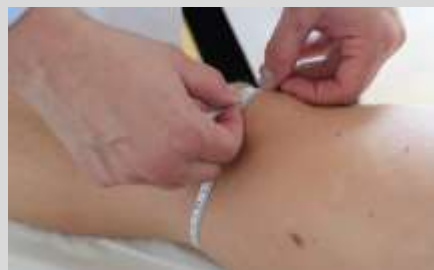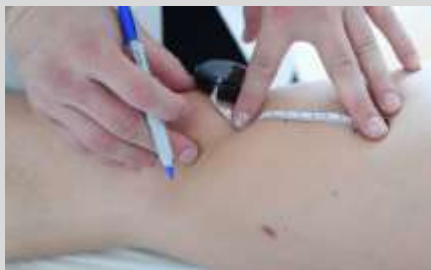Normalen obseg giba kolena iztegnitev (ekstenzija)  $0^{\circ}$  in pokrčitev (fleksija)  $120-150^{\circ}$ .

Flektorna kontraktura - izpad giba do nevtralne lege  $0^{\circ}$ ; ekstenzorna kotraktura - izpad giba do polne fleksije  $120-150^{\circ}$ .

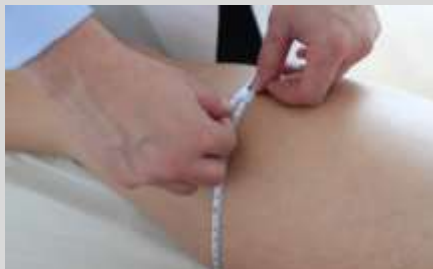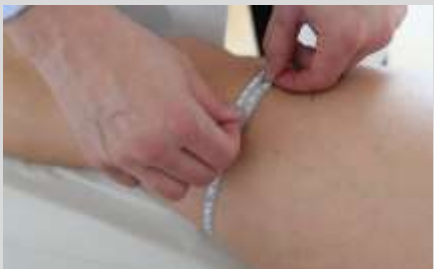# Koleno, kolenske mišice in oteklina sklepa

## Meritve obsegov kolenskih mišic in sklepa

Leže na hrbtu, sproščene mišice, koleno iztegnjeno.



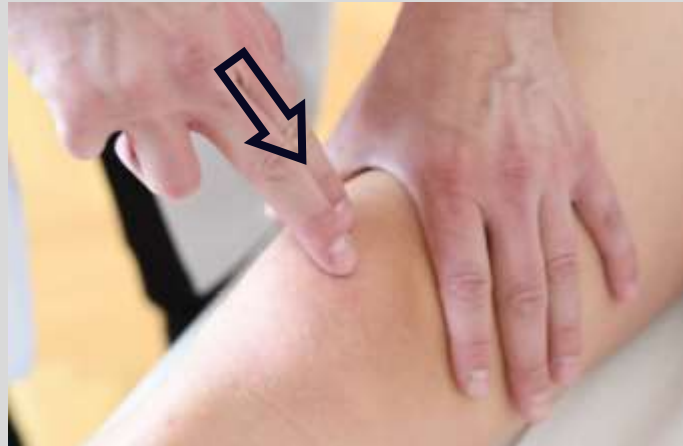Z mehkim (šiviljskim) metrom preiskovalec odmeri in označi center kolenskega sklepa (sredina pogačice) ter 5 cm in 10 cm od zgornjega roba pogačice. Na označenih mestih z istim metrom izmeri vse tri obsege.



Povedna je primerjava obsegov med levo in desno nogo. Obseg nad kolenom korelira z oteklino sklepa, obseg 5 cm nad pogačico korelira z oteklino suprapateralnega recesususa; obseg 10 cm nad pogačico korelira z atrofijo stegenških kolenskih mišic - predvsem m. vastus medialis oz. lateralis kvadicepsa.

# Koleno, sklepni izliv

## Ballottement test



Leže na hrbtu, sproščene mišice, koleno iztegnjeno.

Preiskovalec stoji ob strani, z dlanjo (leva roka za desno nogo) stisne zgornji (suprapatelarni) recessus kolena cca 5 cm nad pogačico. S prsti nasprotne roke potisne pogačico proti podlagi. Nato pogačico ponovno spusti in ta manever nekajkrat ponovi.

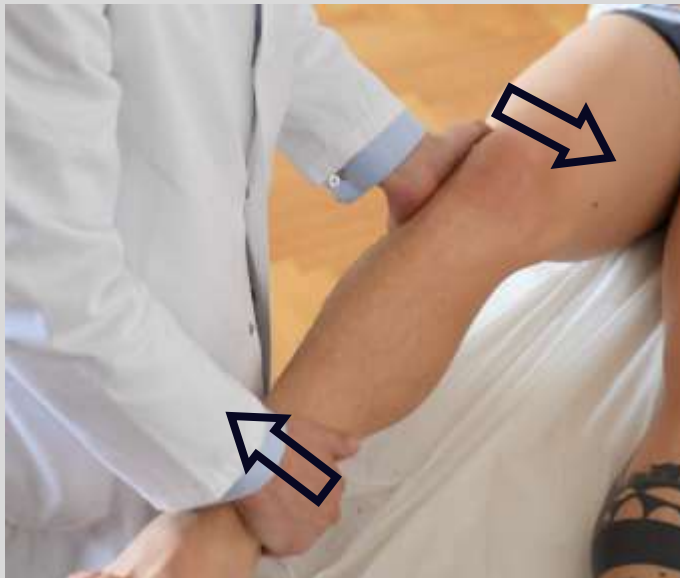Premik pogačice in njen nenadni udarec ob trohlejo (občutek plavajoče pogačice) je pokazatelj znotraj-sklepnega izliva.

Opomba - Pri sinovitisu brez izliva (zgolj vneta in zadebeljena sklepna ovojnica) premika plavajoče pogačice kljub oteklini ne zaznamo.

# Koleno, notranja stranska vez (NSV)

## Test valgus natega

*(Valgus stress test)*



Leže na hrbtu, sproščene mišice, koleno rahlo pokrčeno.

Preiskovalec stoji ob strani, z eno roko objame spodnji del stegna z zunanje strani (leva roka za desno nogo), z drugo spodnji del goleni z notranje strani (desna roka za desno nogo). Koleno držimo pokrčeno okoli  $30^\circ$ . Stegno potisnemo navznoter, golen navzven (valgus) in s tem obremenimo NSV.

Različne stopnje poškodb: I. stopnja – bolečina v poteku NSV, II. stopnja – medialno odpiranje  $< 1$  cm; III. Stopnja – medialno odpiranje  $> 1$  cm

# Koleno, zunanja stranska vez (ZSV)

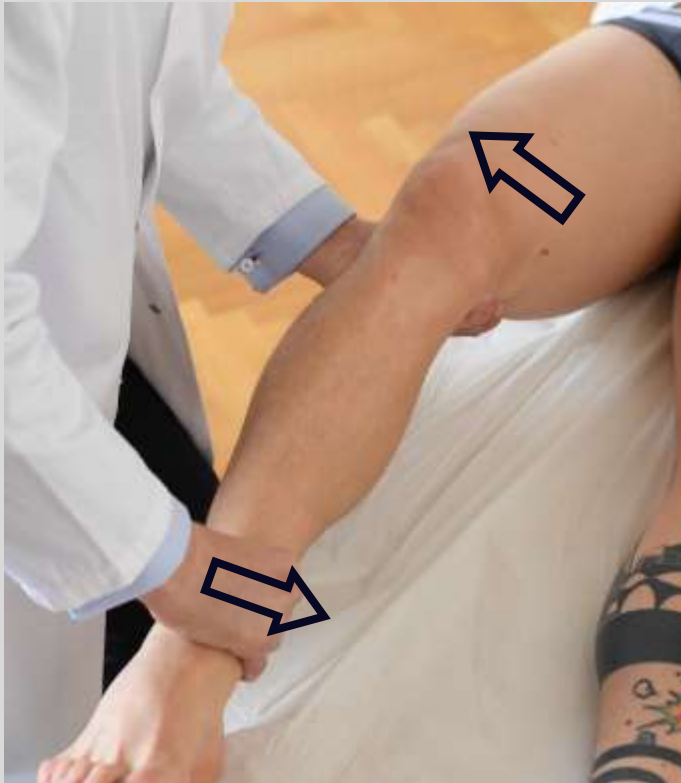## Test varus natega

*(Varus stress test)*

Leže na hrbtu, sproščene mišice, koleno rahlo pokrčeno.

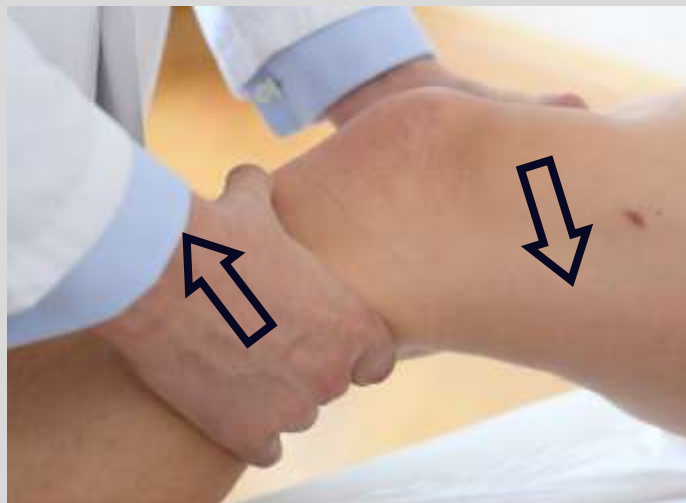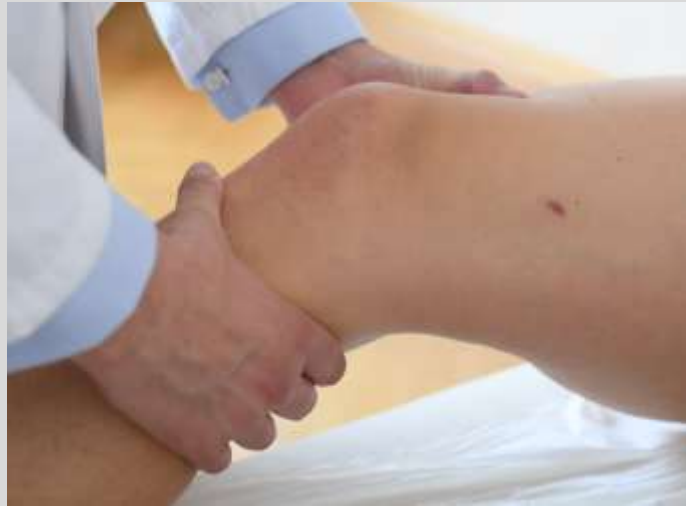Preiskovalec stoji ob strani, z eno roko objame spodnji del stegna z notranje strani (leva roka za desno nogo), z drugo spodnji del goleni z zunanje strani (desna roka za desno nogo). Koleno držimo pokrčeno okoli  $30^\circ$ . Stegno potisnemo navzven, golen navznoter (varus) in s tem obremenimo ZSV.

Različne stopnje poškodb: I. stopnja – bolečina v poteku ZSV, II. stopnja – medialno odpiranje  $< 1$  cm; III. Stopnja – medialno odpiranje  $> 1$  cm





# Koleno, sprednja križna vez



## Lachman test

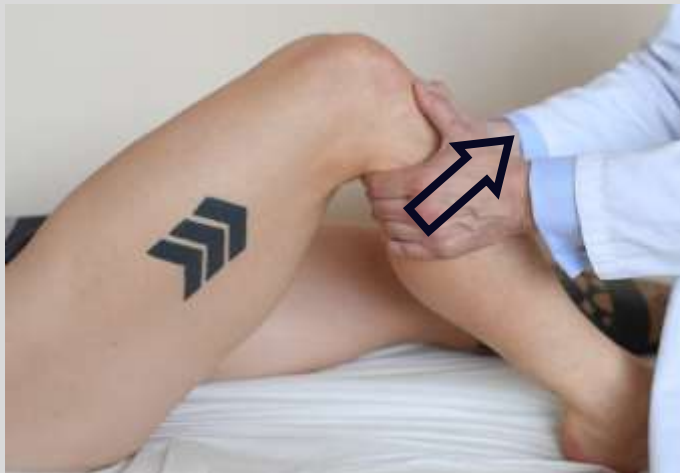Leže na hrbtu, sproščene mišice, koleno rahlo pokrčeno.

Preiskovalec stoji ob strani, z eno roko objame spodnji del stegna (leva roka za desno nogo), z drugo zgornji del goleni (desna roka za desno nogo). Koleno držimo pokrčeno okoli 30°. Sledi hiter in močan poteg goleni naprej in stegna proti nazaj. Po krajšem pomiku se pot goleni čvrsto zaustavi.

Normalno do 3 mm premika s končno čvrsto točko. Podaljšan premik oz. mehka končna točka pomeni poškodbo sprednje križne vezi.

Lachman test vrednotimo s semikvantitativno lestvico s stopnjami: neg / + / ++/ +++.

# Koleno, sprednja križna vez



## Test sprednjega predala

Leže na hrbtu, sproščene mišice, koleno pokrčeno na 90°.

Preiskovalec pristopi od strani. Pokrči koleno na 90° in se usede na stopalo za stabilizacijo položaja. Z obema rokama objame zgornji del goleni. Sledi zmerno hiter in močan poteg goleni naprej. Po krajšem pomiku se pot goleni čvrsto zaustavi.

Normalno do 3 mm premika s končno čvrsto točko. Podaljšan premik oz. mehka končna točka pomeni poškodbo sprednje križne vezi.

Predalčni test vrednotimo s semikvantitativno lestvico s stopnjami: neg / + / ++/ +++.

# Koleno, zadnja križna vez



## Test zadnjega predala

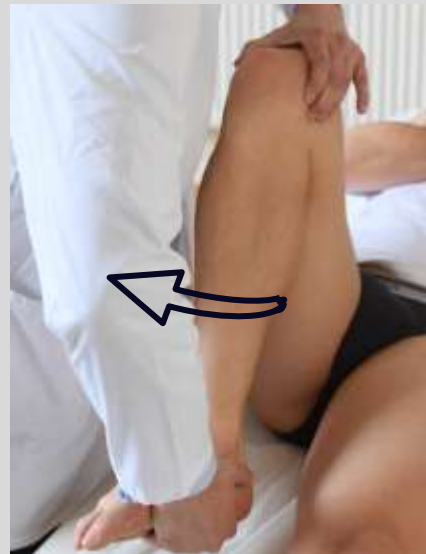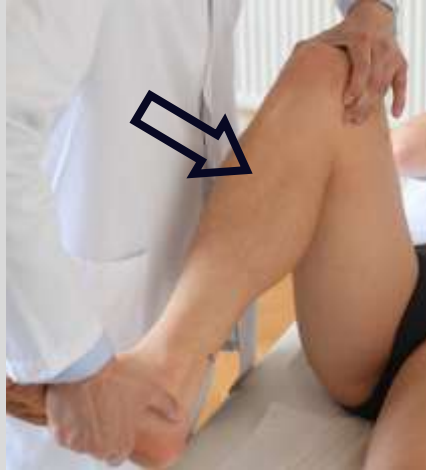Leže na hrbtu, sproščene mišice, koleno pokrčeno na  $90^\circ$ .

Preiskovalec pristopi od strani. Pokrči koleno na  $90^\circ$  in se od usede na stopalo za stabilizacijo položaja. Z obema rokama objame zgornji del goleni. Sledi zmerno hiter in močan potisk goleni nazaj. Po krajšem pomiku se pot goleni čvrsto zaustavi.

Normalno do 3 mm premika s končno čvrsto točko. Podaljšan premik oz. mehka končna točka pomeni poškodbo zadnje križne vezi.

Predalčni test vrednotimo s semikvantitativno lestvico s stopnjami: neg / + / ++/ +++.

# Koleno, notranji meniskus



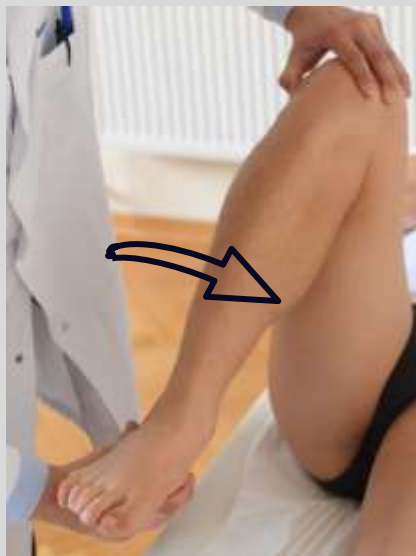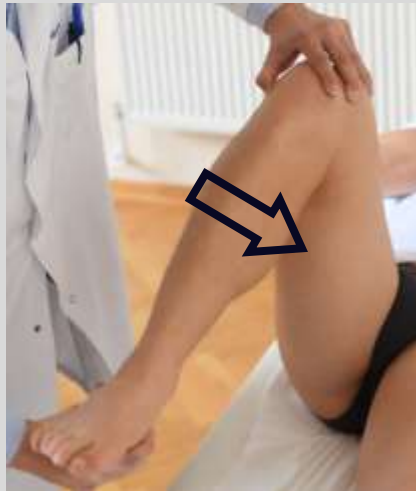## Medialni McMurray-jev test

Leže na hrbtu, sproščene mišice, koleno v globoki pokrčitvi.

Preiskovalec stoji ob strani, z eno roko prime koleno spredaj v višini sklepne špranje (leva roka za desno nogo), z drugo roko čvrsto drži stopalo z notranje strani (desna roka za desno nogo). Nekajkrat ponovimo manever do polne pokrčitve z nekoliko varus kolena, ki mu sledi delna iztegnitev kolena ob sočasni zunanji rotaciji goleni.

Bolečina ali preskok neposredno nad notranjo sklepno špranjo pomenijo pozitiven test. Bolečine ali preskoki na drugih delih kolena niso merodajne.

# Koleno, zunanji meniskus



## Zunanji McMurray-jev test

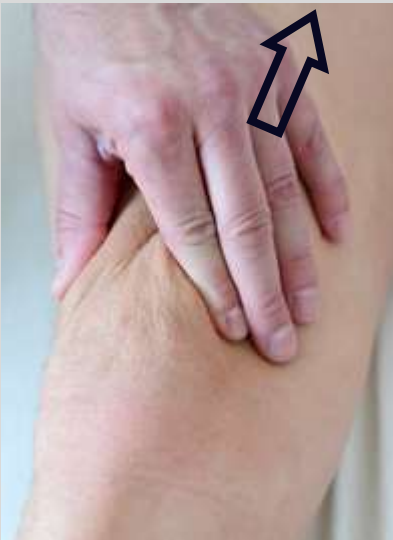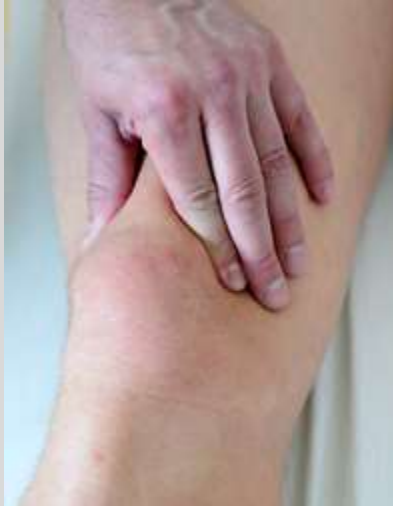Leže na hrbtu, sproščene mišice, koleno v globoki pokrčitvi.

Preiskovalec stoji ob strani, z eno roko prime koleno spredaj v višini sklepne špranje (leva roka za desno nogo), z drugo roko čvrsto drži stopalo z zunanje strani (desna roka za desno nogo). Nekajkrat ponovimo manever do polne pokrčitve z nekoliko valgus kolena, ki mu sledi delna iztegnitev kolena ob sočasni notranji rotaciji goleni.

Bolečina ali preskok neposredno nad zunanjo sklepno špranjo pomenijo pozitiven test. Bolečine ali preskoki na drugih delih kolena niso merodajne.



# Koleno, patelo-femoralni hrustanec



## Zohlerjev (Bandijev) test

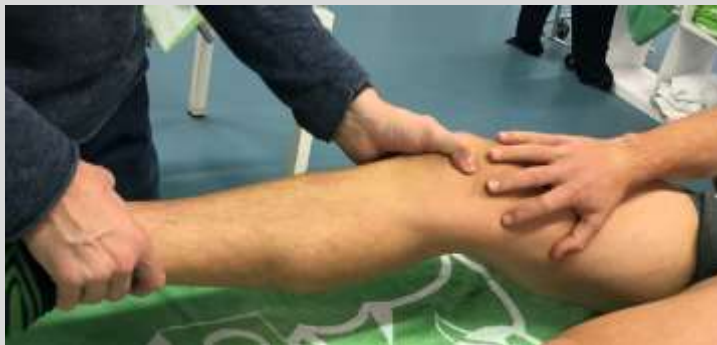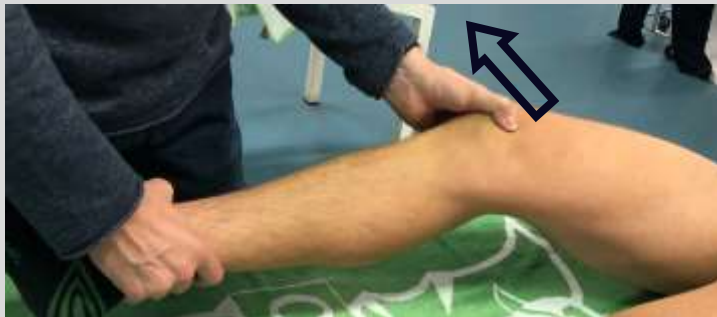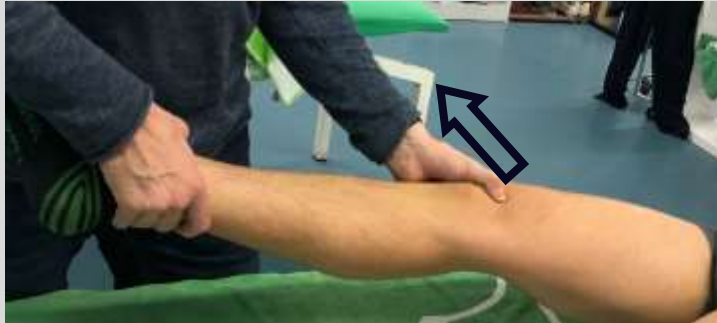Leže na hrbtu, sproščene mišice, koleno iztegnjeno. Provokacijski test.

Preiskovalec stoji ob strani, z eno roko objame pogačico čvrsto nad zgornjim polom (leva roka za desno nogo) in jo fiksira ob trohlejo. Nato pacient aktivira m. kvadriceps (navodilo za dvig iztegnjene noge).

Bolečina neposredno pod centralnim delom pogačice nakazuje kostno-hrustančno okvaro patelo-femoralnega sklepa. Bolečine ali preskoki na drugih delih kolena niso merodajne.



# Koleno, patelo-femoralna nestabilnost



## Previdnostni test za pogačico

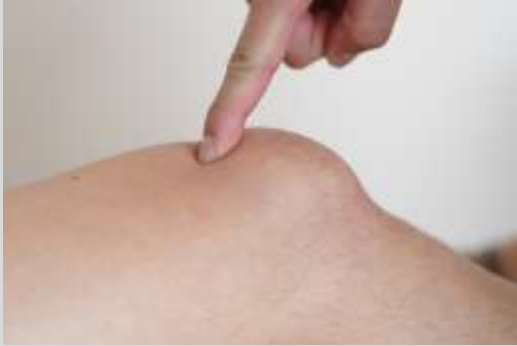*(Apprehension test for patelo-femoral instability)*

Leže na hrbtu, sproščene mišice, koleno iztegnjeno.

Preiskovalec stoji ob strani, z eno roko drži spodnji del goleni (desna roka za desno nogo) in jo dvigne od podlage pri maksimalni iztegnitvi kolena. Z drugo roko prime osrednji del pogačice s sprednje strani in jo premakne iz centralne lege proti lateralno ob sočasni blagi fleksiji kolena.

Preprečitev/zaustavitev tega giba s strani preiskovanca (npr. nenadna aktivacija m. kvadriceps, odriv kolena v iztegnitev, odpiranje preiskovalca z rokami...) pomeni pozitiven znak kronične patelo-femoralne nestabilnosti. Prisotnost bolečine pri tem testu ni bistvena.

# Koleno, palpacija tipičnih točk anteriorno



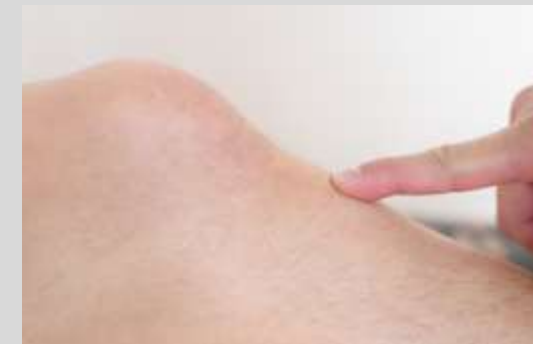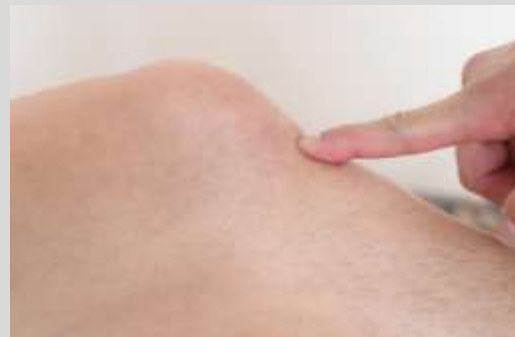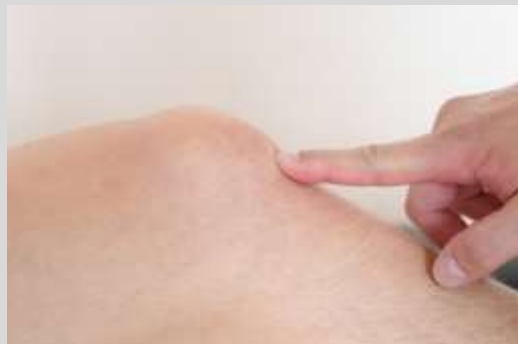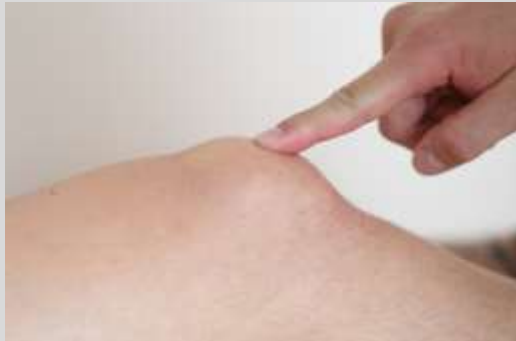Zgornji pol pogačice – narastišče tetive m. kvadriceps

Centralni del pogačice – prepateralna burza

Spodnji pol pogačice – narastišče ligamenta pogačice

Ligament pogačice osrednji del, infrapatelarna burza

Tuberositas tibije – pripenjališče ligamenta pogačice v golenico



# Koleno, palpacija tipičnih točk lateralno

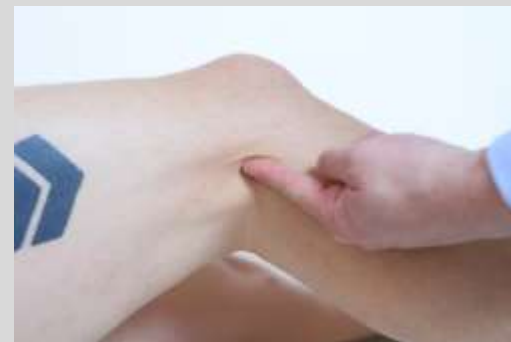
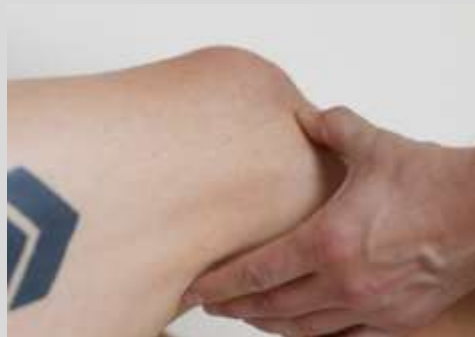
Lateralni femoralni epikondil – proksimalno narastišče zunanje stranske vezi; ilio-tibialni traktus potekajoč v sloju proti površini

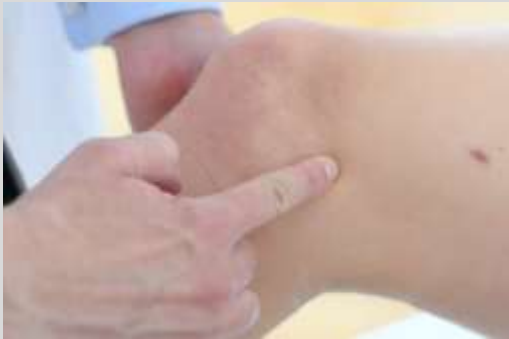

Zunanja sklepna špranja, zunanja stranska vez osrednji del Gerdy-jev tuberkel – narastišče ilio-tibialnega traktusa in antero-lateralnega ligamenta kolena na golenico

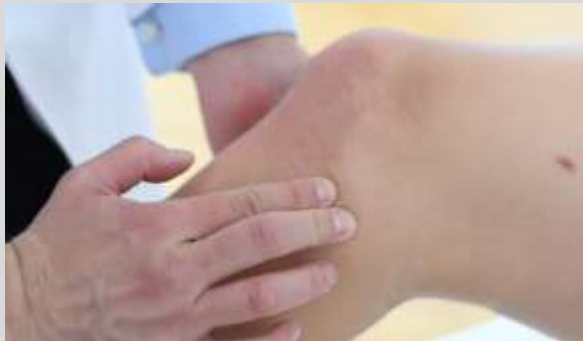Glavica mečnice – anteriorno: distalno narastišče zunanje stranske vezi; posteriorno: tetiva m. biceps femoris



# Koleno, palpacija tipičnih točk medialno

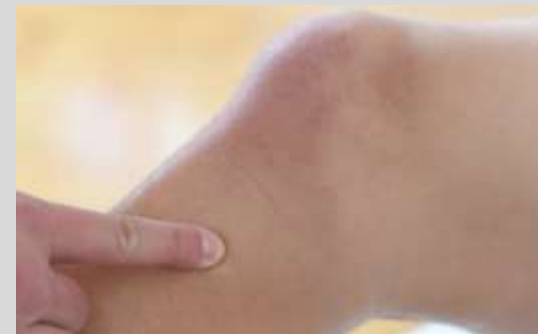
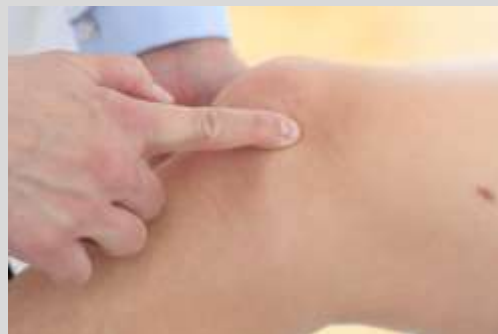
Medialni femoralni epikondil oz. adduktorni tuberkel –  
proksimalno narastišče notranje stranske vezi;  
femoralno narastišče medialne patelo-femoralne vezi;  
narastišče m. adduktor magnus/longus



Notranja sklepna špranja, notranja stranska vez osrednji del  
Medialna parapatelarna plika

Distalno narastišče notranje stranske vezi; Pes anserinus –  
burza, m. sartorius, m. semitendinosus, m. gracilis



# Koleno, testiranje moči

\* Manualno testiranje mišične moči:

5 – polna moč

4 – zmanjšana moč proti zunanjemu upor

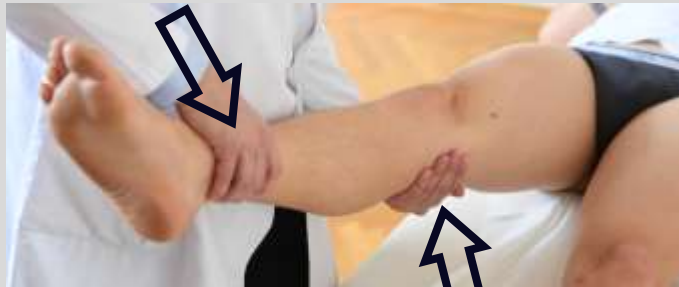3 – premaga lastno težo

2 – izvede nekompleten obseg giba

1 – nakaže mišični premik, giba ne izvede

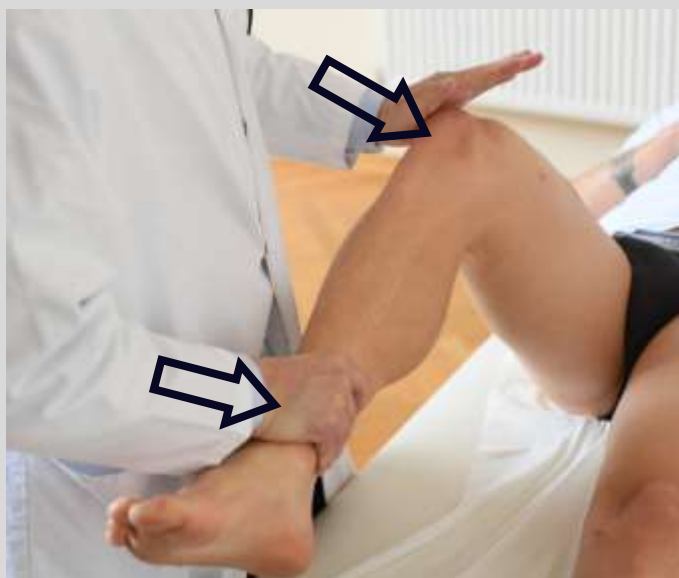0 – brez mišične aktivacije

## Ekstenzorjev kolena\*



1) Leže na hrbtu, koleno iztegnjeno.

Preiskovanec maksimalno aktivira iztegovalke kolena. Preiskovalec stoji ob strani, z eno roko podpre pod kolonom (leva roka za desno nogo), z drugo roko (desna roka za desno nogo) z vso močjo poskuša upogniti koleno.



2) Leže na hrbtu, koleno pokrčeno 90°.

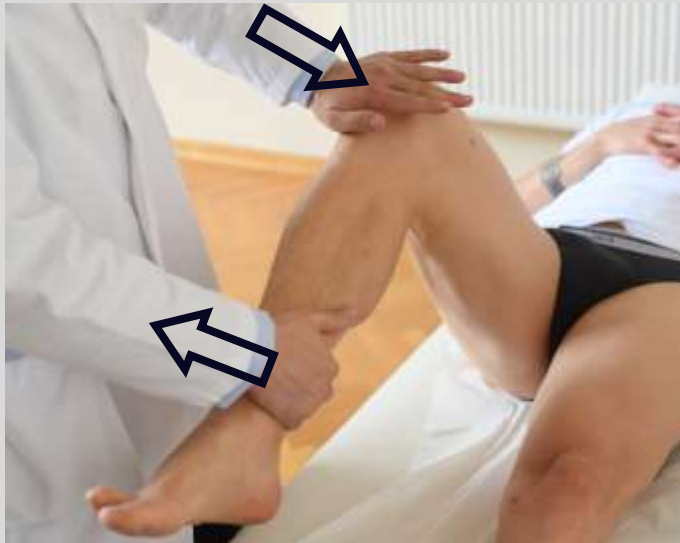Preiskovanec maksimalno aktivira iztegovalke kolena. Preiskovalec stoji ob strani, z eno roko stabilizira koleno (leva roka za desno nogo), z drugo roko (desna roka za desno nogo) z vso močjo zaustavlja gib iztegnitve kolena.

Mišično moč ocenimo po lestvici MTMM\*



# Koleno, testiranje moči

## Fleksorjev kolena\*



1) Leže na hrbtu, koleno pokrčeno 90°.

Preiskovanec maksimalno aktivira pokrčevalke kolena. Preiskovalec stoji ob strani, z eno roko stabilizira koleno (leva roka za desno nogo), z drugo roko (desna roka za desno nogo) z vso močjo zaustavlja gib iztegnitve kolena.

Mišično moč ocenimo po lestvici MTMM\*

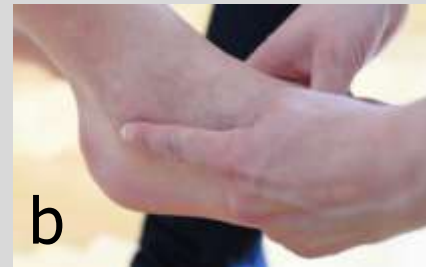\* Manualno testiranje mišične moči:  
5 – polna moč  
4 – zmanjšana moč proti zunanjemu upor  
3 – premaga lastno težo  
2 – izvede nekompleten obseg giba  
1 – nakaže mišični premik, giba ne izvede  
0 – brez mišične aktivacije



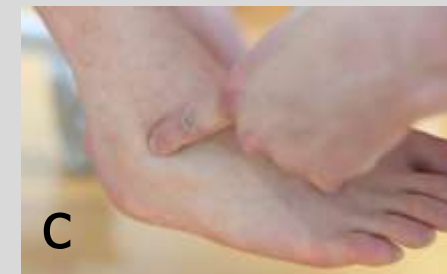# Gleženj in stopalo, palpacija tipičnih točk



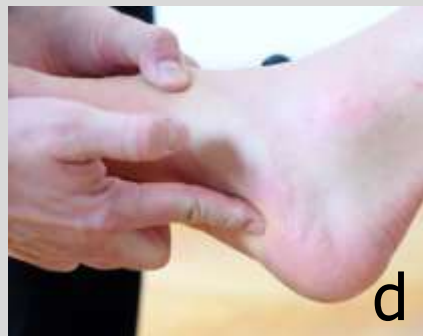a) Peronealne tetive in sulkus



b) Lateralni maleol



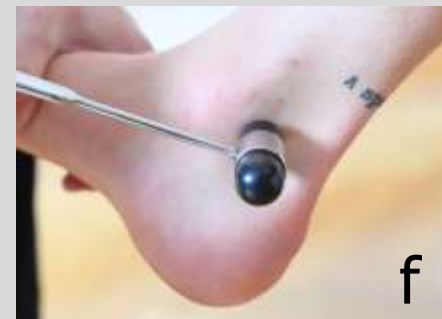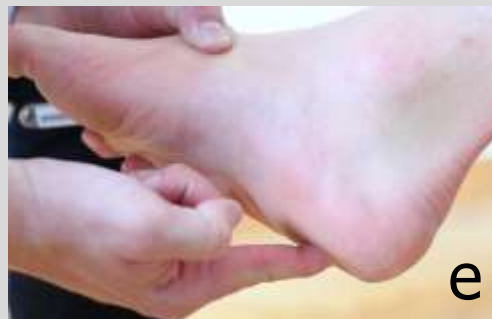c) Sprednja talo-fibularna vez



d) Kratki fleksorji prstov origo

e) Plantarna fascija

f) Tarzalni tunel

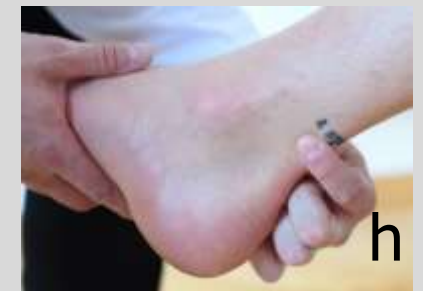
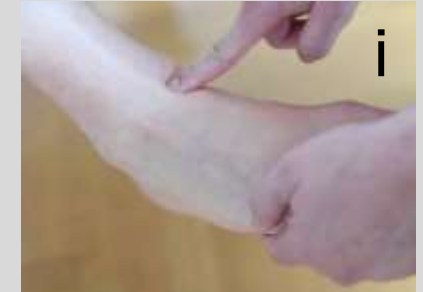
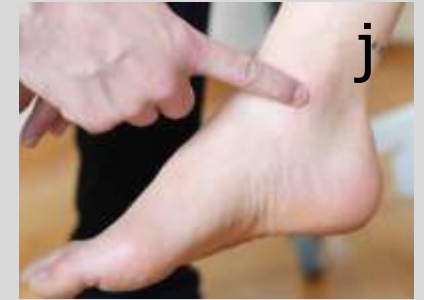j) Medialni maleolol

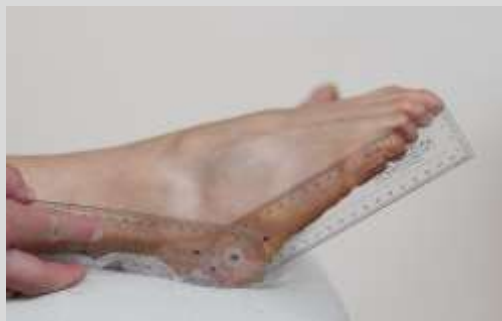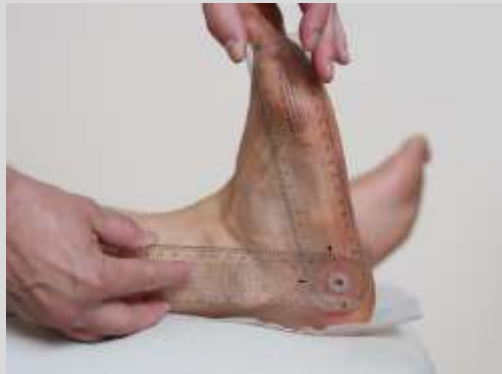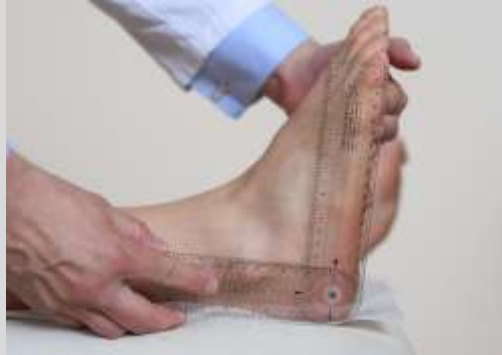i) Deltoidni ligament

h) Neinsercijski del Ahilove tetive

g) Insercija Ahilove tetive



# Gleženj in stopalo, gibljivost



## Zgornji skočni sklep

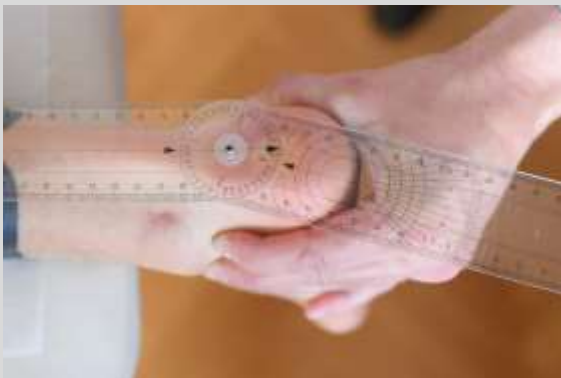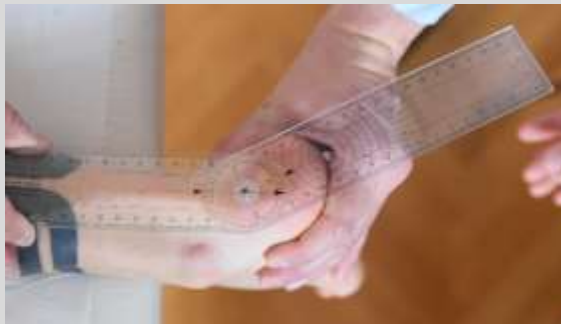Leže na hrbtu ali sede, sproščene mišice, gleženj v nevtralni legi.

Vrtišče goniometra v vrtišču zgornjega skočnega sklepa (lateralni ali medialni maleol). Ek krak goniometra je poravnan z golenico, drugi z robom stopala.

Sledi polna iztegnitev v gležnju navzgor (dorzifleksija) in navzdol (plantarna fleksija). Najprej gib izvede preiskovanec aktivno, nato preiskovalec ponovi obseg giba še pasivno.

Normalen obseg giba v gležnju v smeri dorzifleksije je  $20-30^{\circ}$  in  $40-50^{\circ}$  v smeri plantarne fleksije.

# Gleženj in stopalo, gibljivost



## Spodnji skočni (subtalarni) sklep

Leže na trebuhu ali sede, sproščene mišice, gleženj v nevtralni legi.

Vrtišče goniometra v centru spodnjega skočnega sklepa z zadnje strani (višina vrškov obeh maleolov). En krak goniometra je poravnana z golenico, drugi s tuber petnice.

Sledi aktiven gib stopala navznoter (supinacija = inverzija + plantarna fleksija + notranja rotacija) in navzven (pronacija = everzija + dorzifleksija + zunanja rotacija). V spodnjem skočnem sklepu se vrši samo del aktivnega giba: inverzija (do  $35^\circ$ ) oz. everzija (do  $15^\circ$ ). Sledi še preverjanje pasivnega obsega giba, tako da preiskovanec drži petnico od strani ter jo rotira navznoter oz. navzven.

# Gleženj in stopalo, mišična moč

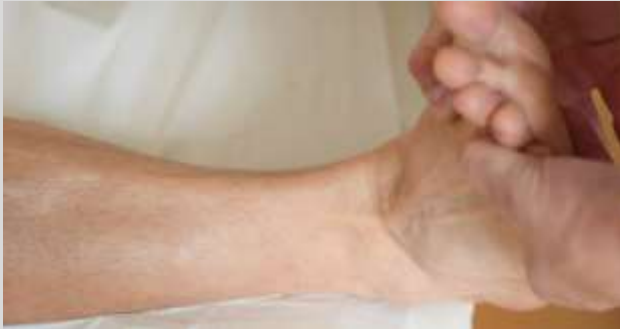## Dorzifleksija / plantarna fleksija

Sede ali leže

Preiskovanec aktivira gib dorzifleksije stopala (m. tibialis anterior, EHL, EDL). Preiskovalec poskuša zadržati premik z uporabo proti navzdol (vlek z obema rokama).

Sledi aktivacija giba proti plantarni fleksiji (m. triceps goleni). Preiskovalec poskuša zadržati premik s potiskom stopala navzgor (desna roka za testiranje desne strani). Z nasprotno roko je potrebna stabilizacija goleni.

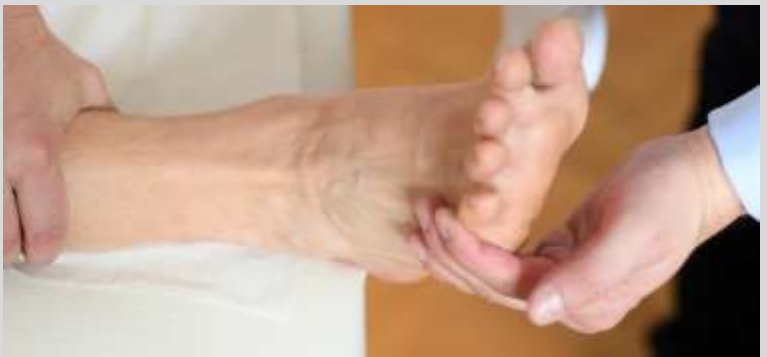Mišično moč ocenimo po lestvici MTMM\*.



\* Manualno testiranje mišične moči:  
5 – polna moč  
4 – zmanjšana moč proti zunanjemu uporu  
3 – premaga lastno težo  
2 – izvede nekompleten obseg giba  
1 – nakaže mišični premik, giba ne izvede  
0 – brez mišične aktivacije



# Gleženj in stopalo, mišična moč



## Inverzija / everzija

Sede ali leže

Preiskovanec aktivira gib inverzije stopala (m. tibialis posterior). Preiskovalec poskuša zadržati premik z uporom proti navzven (desna roka za testiranje desne strani). Z nasprotno roko je potrebna stabilizacija goleni.

Sledi aktivacija giba everzije (peronealni mišici). Preiskovalec poskuša zadržati premik z uporom proti navznoter (leva roka za testiranje desne strani). Z nasprotno roko je potrebna stabilizacija goleni.

Mišično moč ocenimo po lestvici MTMM\*.

\* Manualno testiranje mišične moči:  
5 – polna moč  
4 – zmanjšana moč proti zunanjemu uporu  
3 – premaga lastno težo  
2 – izvede nekompleten obseg giba  
1 – nakaže mišični premik, giba ne izvede  
0 – brez mišične aktivacije

# Gleženj in stopalo, nestabilnost

## Lateralna ohlapnost



Sede ali leže. Stopalo sproščeno.

### *Sprednji predalčni test*

Preiskovanec z eno roko fiksira spodnji del goleni (desna roka, za desno stran), z drugo prime zadnji del stopala in ga potegne naprej. Povečan premik, bolečina ali nastanek špranje pred lateralnim maleolom govorijo v prid ohlapnosti sprednje talo-fibularne vezi.



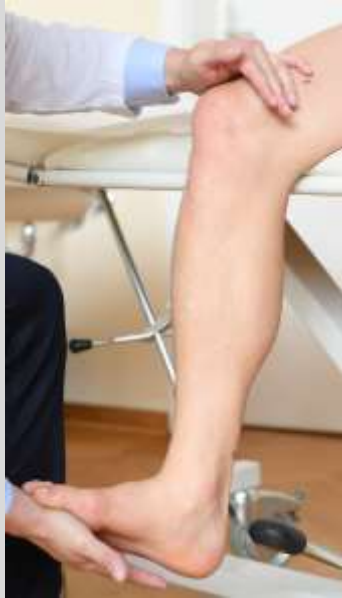### *Inverzijski test*

Preiskovanec z eno roko fiksira spodnji del goleni (desna roka, za desno stran), z drugo prime zadnji del stopala in ga obrne navznoter (supinacija). Povečan premik, bolečina ali nastanek sklepne špranje pod lateralnim maleolom govorijo v prid ohlapnosti kalkaneo-fibularne vezi.

Nestabilnost ovrednotimo semikvantitativno: neg / + / ++/ +++.



# Gleženj in stopalo, dolžina Ahilove tetive



## Silfverskiöld test

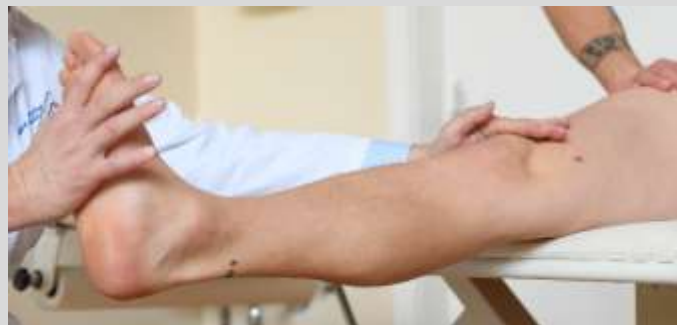Sede.

Najprej izvedemo maksimalno pasivno dorzifleksijo v gležnju s pokrčenim kolonom.

Sledi pasivna dorzifleksija v gležnju še pri iztegnjenem kolenu (napne se m. gastroknemius, ne vpliva na m. soleus).

Razlika med pasivno dorzifleksijo na iztegnjenem / pokrčenem kolenu za več kot  $10^\circ$  pomeni izolirano skrajšavo m. gastroknemius.

Če je dorzifleksija neustrezna (manj kot  $10^\circ$ ) tako pri pokrčenem kolenu kakor tudi pri iztegnjenem kolenu, iščemo sklepni vzrok ali zakrčenost celotnega m. triceps oz. Ahilove tetive.



# Gleženj in stopalo, ruptura Ahilove tetive

## Thompsonov test



Leže na trebuhu ali kleče, stopalo preko roba mize. Sproščene mišice goleni.

Z eno roko z dlanjo med stisnemo predel glav m. gastrocnemius.

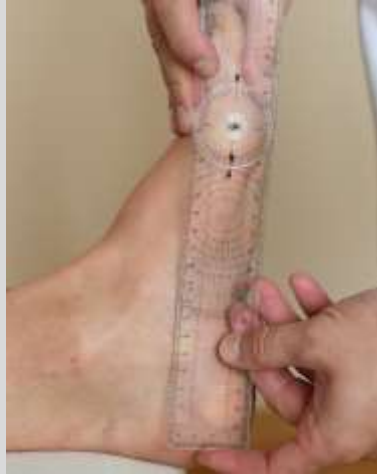V primeru, da je kontinuiteta tetive ohranjena, pri tem manevru pride do pasivne plantarne fleksije stopala.

Če je tetiva kompletno rupturirana, do plantarne fleksije ne pride – Thompsonov test je pozitiven.

Pri delni rupturi ali zastarani rupturi Ahilove tetive je Thompsonov test negativen.



# Gleženj in stopalo, palec in tročleni prsti

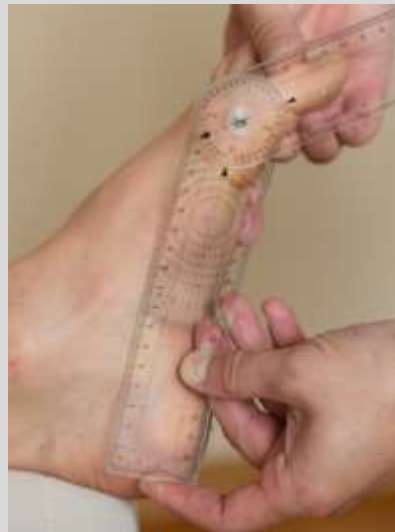
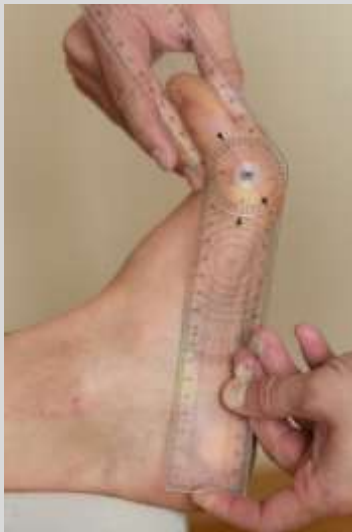
## Giblјivost

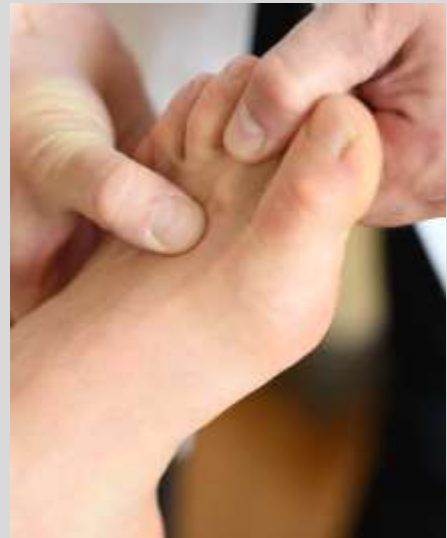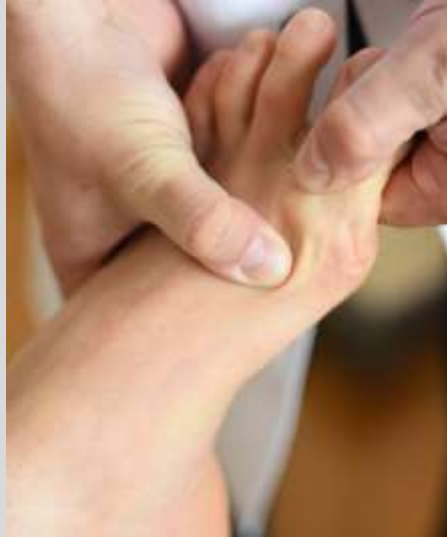Leže na hrbtu ali sede, sproščene mišice, gleženj v nevtralni legi.

Najpogosteje merimo osnovni (metatarzo-falangealni – MTP) sklep palca. Vrlišče goniometra je od v centru glavice MTP sklepa. En krak goniometra je poravnan s prvo stopalnico, drugi s proksimalno falango.

Meritev je lahko aktivna ali pasivna. Normalna dorzifleksija znaša  $65-80^{\circ}$ , normalna plantarna fleksija pa  $30-40^{\circ}$ .



# Gleženj in stopalo, palec in tročleni prsti



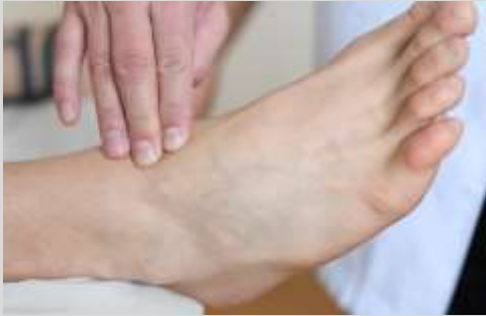## Stabilnost

Leže na hrbtu ali sede, sproščene mišice, gleženj v nevtralni legi.

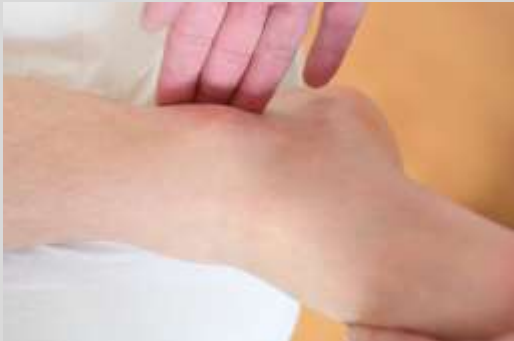Lahko merimo stabilnost kateregakoli prsta, ki nas zanima. S prsti ene roke stabiliziramo glavo stopalnice, z drugo roko pa premikamo MTP sklep navzgor / navzdol. V normalnih pogojih sklepna ovojnica in vezi dovoljujejo približno polovico odmika v katerokoli smeri brez bolečin.

Prekomerni premiki ali bolečine govorijo v prid nestabilnosti. Nestabilnost ovrednotimo semikvantitativno: neg / + / ++ / +++.

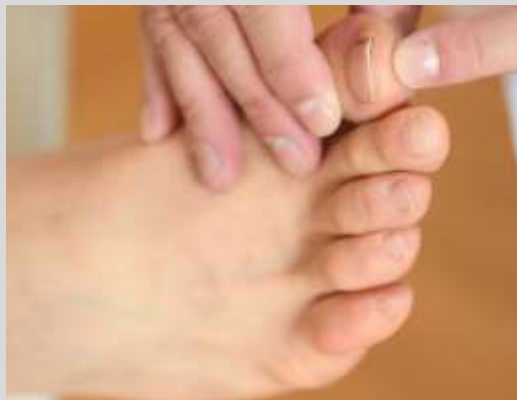# Gleženj in stopalo, prekrvavitev



Leže na hrbtu ali sede, sproščene mišice, gleženj v nevtralni legi.



Periferne pulze tipamo na a. dorsalis pedis (med tetivama EHL in EDL) in a. tibialis (za medialnim maleolom).



Prekrvavitev prstov stopala orientacijsko ugotavljamo s kapilarnim povratkom. Preiskovanec zmerno močno pritisne na noht oz. jagodico prsta za 5 sekund, da koža/obnohtje na mestu pritiska pobledi. Ko pritisk umaknemo, spremljamo hitrost polnjenja kapilar, obnohtje oz. koža pridobita nazaj barvo okolice. Normalen čas kapilarnega povratka je  $\leq 2$  sekundi.