

# **VODENJE BOLNIKA Z BOLEČINAMI V RAMI V AMBULANTI DRUŽINSKEGA ZDRAVNIKA**

**KLINIČNE SMERNICE**

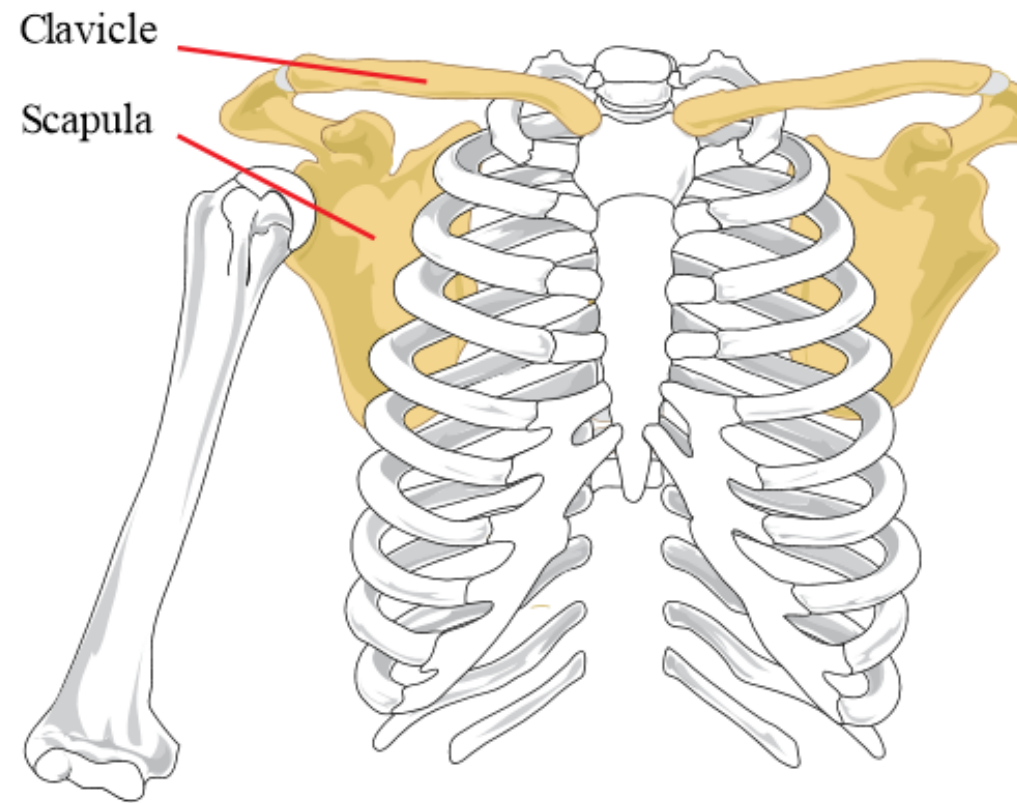
**Prim. Gojimir Žorž**



# Anatomske razmere

Ramenski obroč je kompleksna funkcionalna enota; sestavljajo ga zgornji del nadlahtnice, lopatica, ključnica in prsnica. Ti kostni elementi so med seboj povezani z naslednjimi sklepi:

- *glenohumeralni sklep (ramenski sklep),*
- *akromioklavikularni sklep in*
- *sternoklavikularni sklep.*



- *sternoklavikularni sklep.*

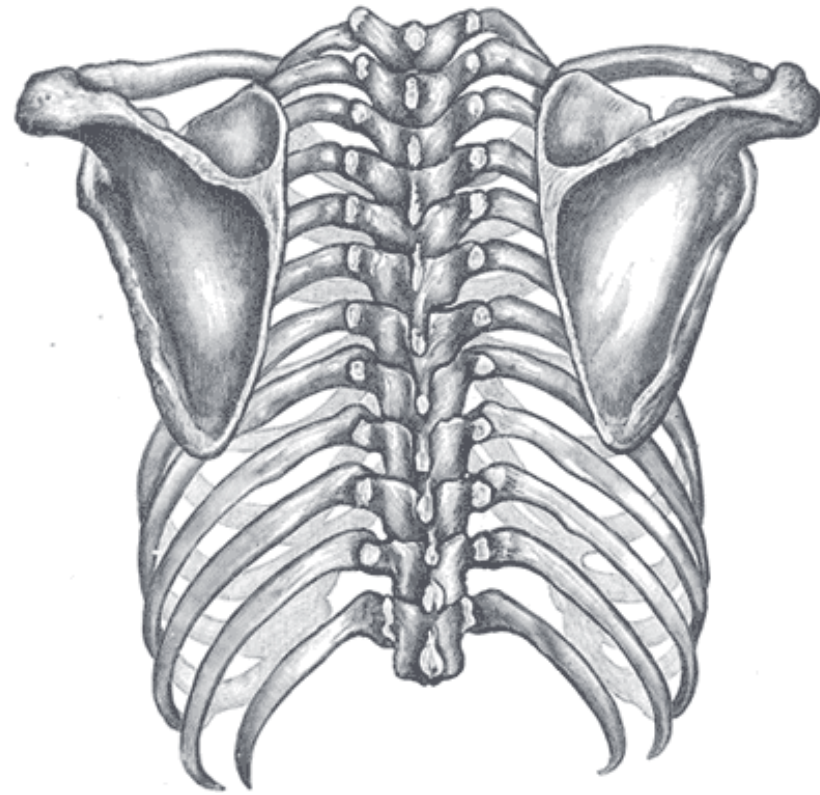
Sternoklavikularni sklep je artikulacija med medialnim delom ključnice z grodnico in prvim rebrom. Spodnja polovica ključnice je zajeta v sklepu, zgornji del pa prominira.

- *akromioklavikularni sklep*

Akromioklavikularni sklep je diartroidni sklep s sklepnim hrustancem, intraartikularno fibrokartilaginozno ploščico in tesno sklepno kapsulo. Sposobnost tega sklepa, da podpira spuščeni zgornji ud, krepita dva zunajsklepna ligamenta: lateralni trapezoidni in medialni konoidalni.

# Skapulotorakalni kompleks

Skapulotorakalni kompleks predstavlja drseč kontakt med lopatico in prsnim košem. Ta sklep ima burzo in njegovo gibanje omejuje samo delovanje mišic.



- *glenohumeralni sklep (ramenski sklep),*

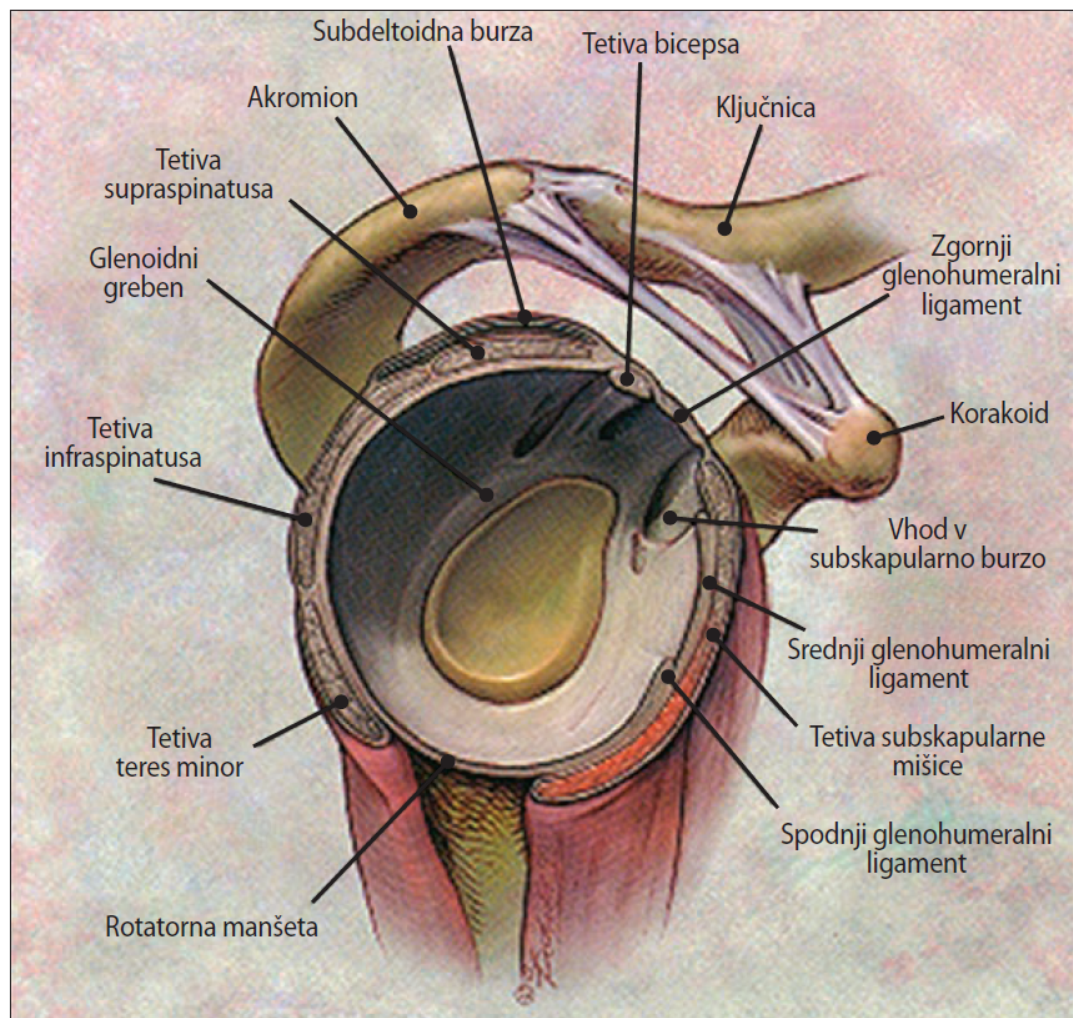
Čeprav je glenohumeralni oz. ramenski sklep v ožjem pomenu najpomembnejši sklep, vsi zgoraj naštetih sklepi in tudi funkcionalni torakoskapularni sklep sodelujejo pri gibih ramenskega obroča.

Glavna naloga ključnice je, da pri gibih potiska roko in lopatico ven in dorzalno. Pri elevaciji roke bodisi v antefleksijo ali abdukcijo glavna giba sicer poteka v glenohumeralnem sklepu, vendar pri tem gibu sodelujeta tudi ključnica in lopatica.



**Sicer je konstrukcijsko podoben kolku, vendar je sklepna ponvica praktično le ploščat glenoid, v stiku je le s 25 do 33 % glavice humerusa.**

**Dodatno je sklepna glavica nadlahti ujeta v hrustančni obroč (labrum), ta je v stiku s 40 do 50 % površine sklepne glavice.**



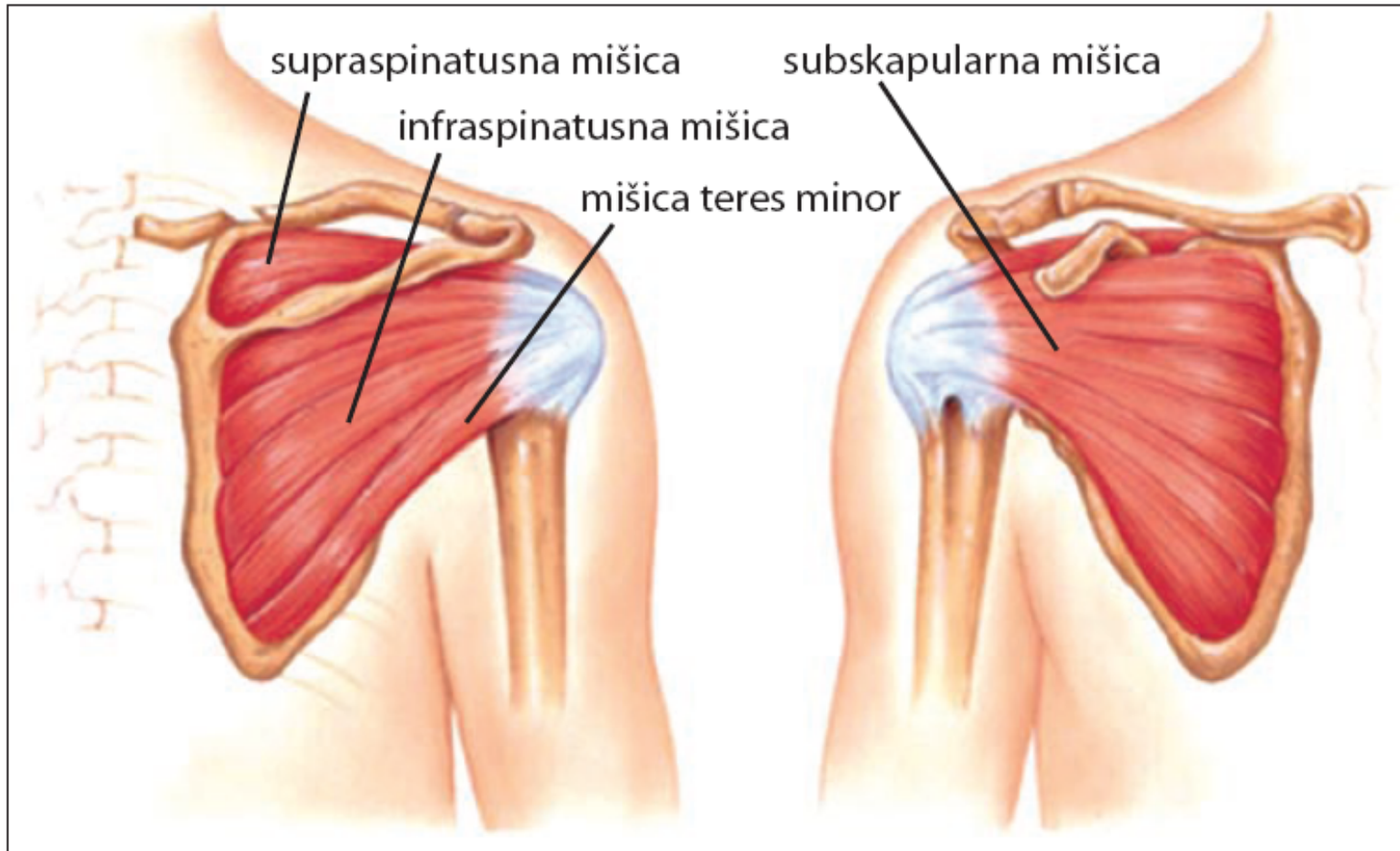
**Ilustracija 2:** Stranski pogled na glenohumeralni sklep (nadlahtnica je odstranjena)

# Statični element

Statični element sestavljata:

- *čvrsta sklepna ovojnica z ligamenti in*
- *hrustančni obroč (labrum).*

Labrum poveča globino sklepne ponvice in omogoča negativen pritisk na sklep.



**Ilustracija 1:** Kratke mišice rame

# Dinamični segment

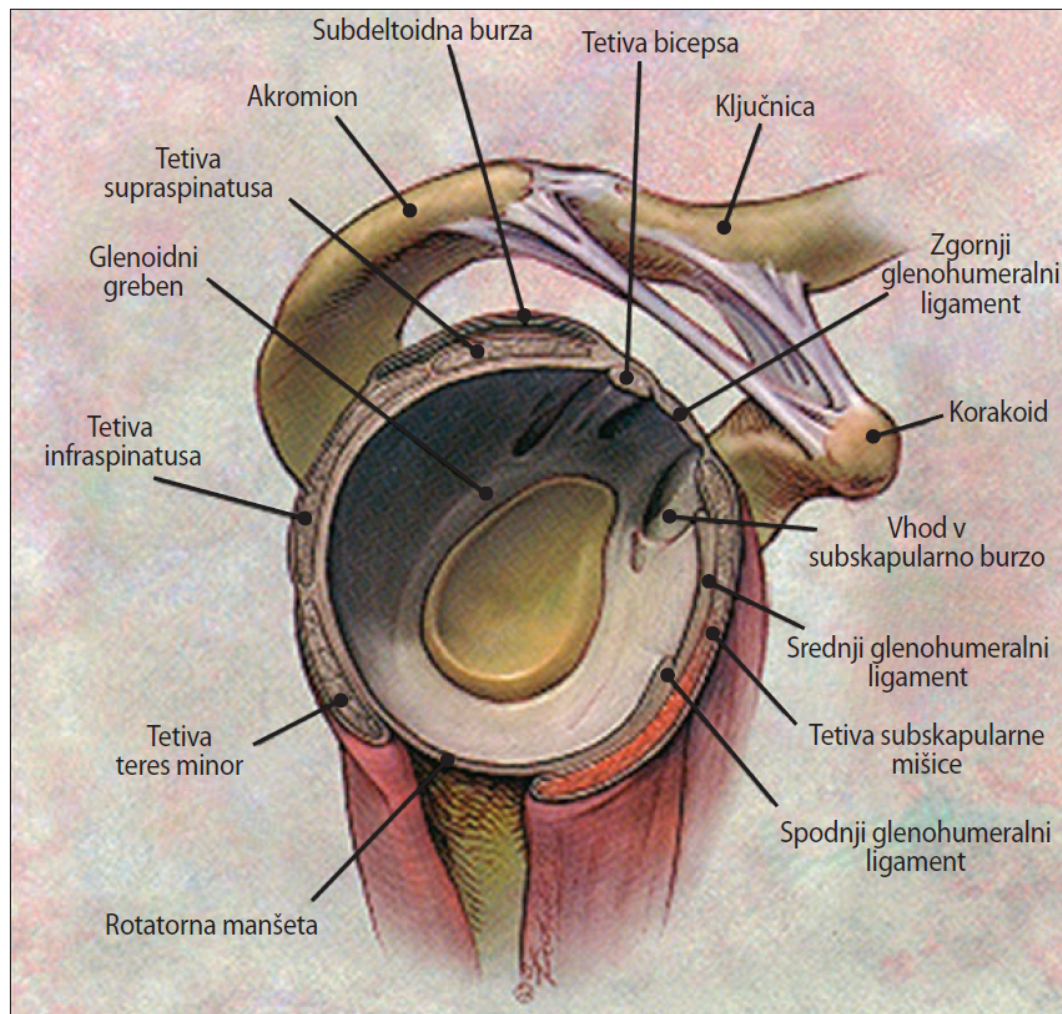
Dinamični segment (ilustracija 1) sestavljajo štiri globoke mišice (z rotatorno manšeto):

- *mišica teres minor,*
- *infraspinatusna mišica,*
- *supraspinatusna mišica in*
- *subskapularna mišica.*

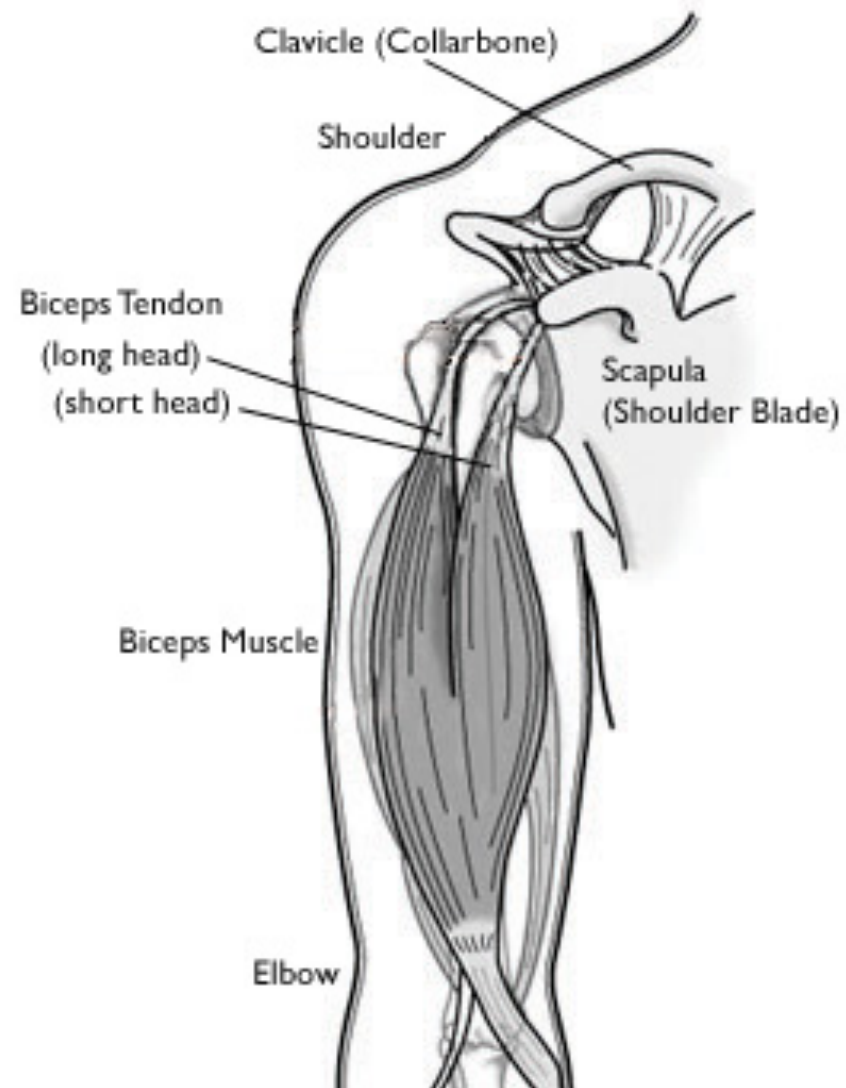
Njihove tetive so združene v skupno sklepno ovojnico in skupaj s kito dolge glave bicepsa tvorijo rotatorno manšeto. Glavna funkcija rotatorne manšete je stabilnost glavice nadlahtnice.

Najpogostejša raztrganina rotatorne manšete je na prednji porciji supraspinatusa; ta omogoča abdukcijo humerusa in zunanjo rotacijo. Razpoka je pogosta tudi v predelu infraspinatusa, ki tudi pomaga pri zunanji rotaciji, nato sledi razpoka v predelu subskapularne mišice, ta pa izvaja notranjo rotacijo.

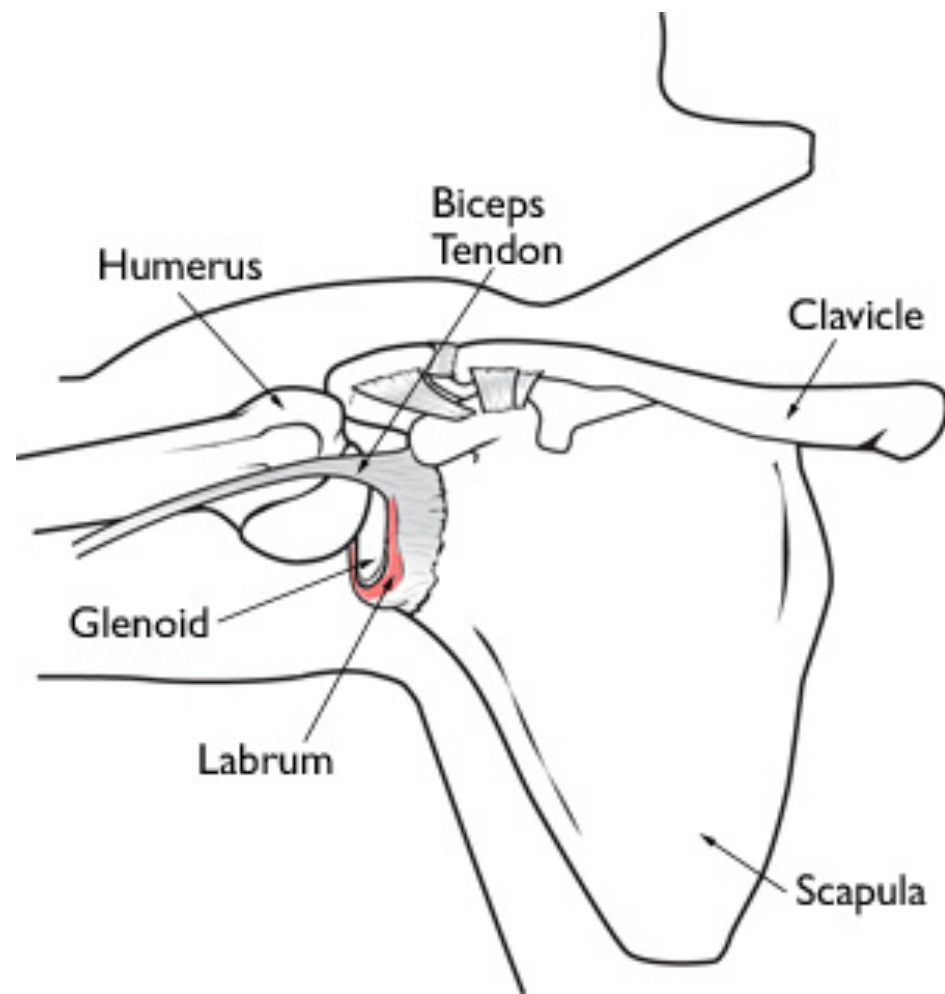




**Ilustracija 2:** Stranski pogled na glenohumeralni sklep (nadlahtnica je odstranjena)

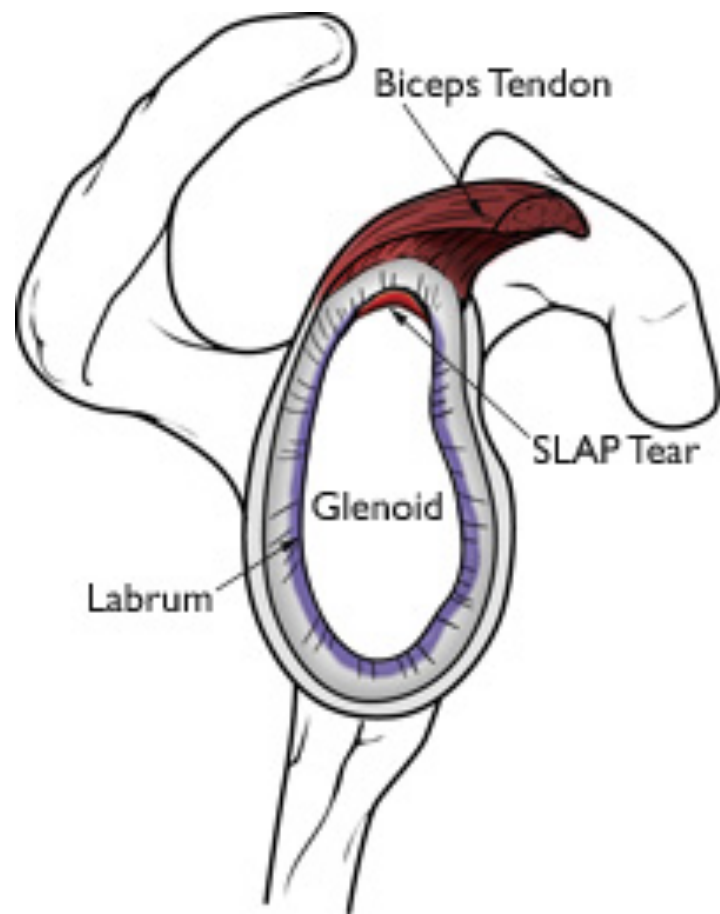






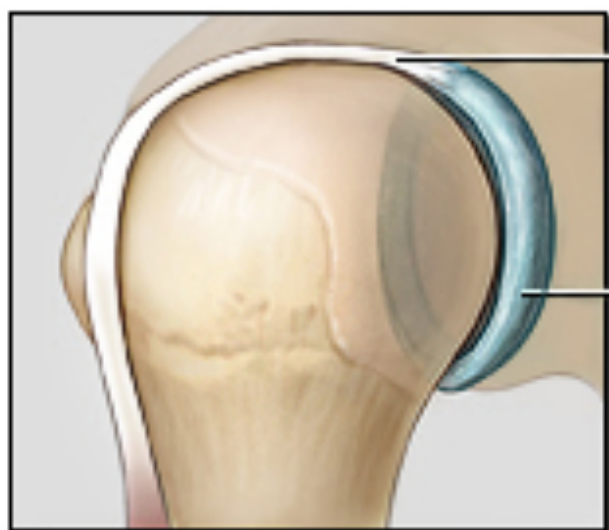
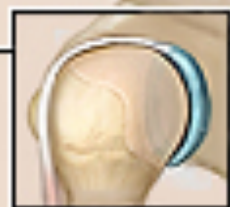# SLAP

**superior labrum, anterior to posterior**



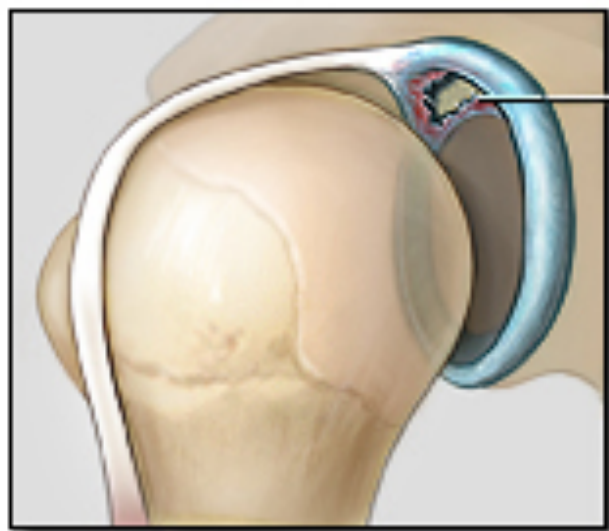
Shoulder socket

Biceps muscle

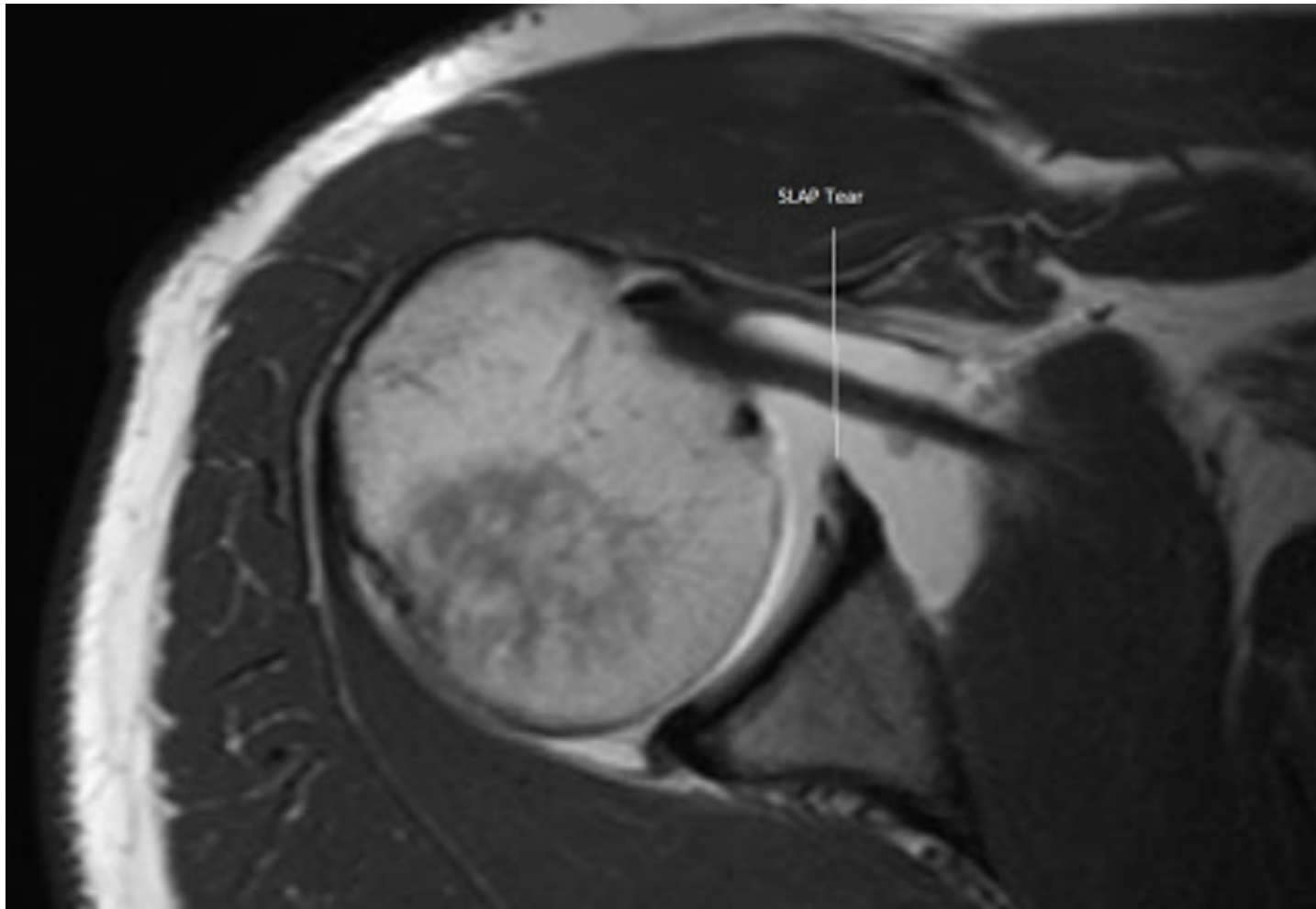


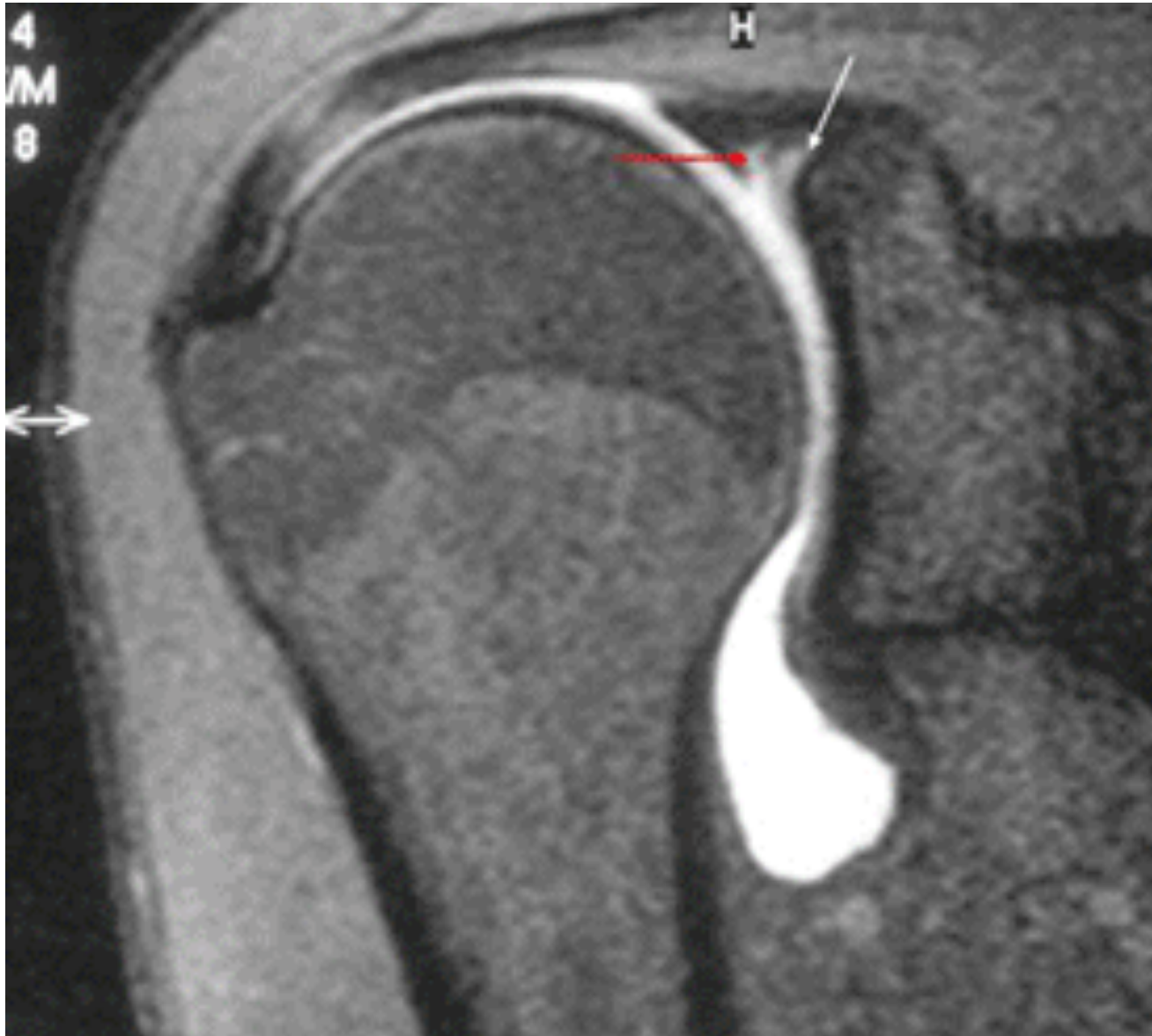Biceps tendon

Normal labrum

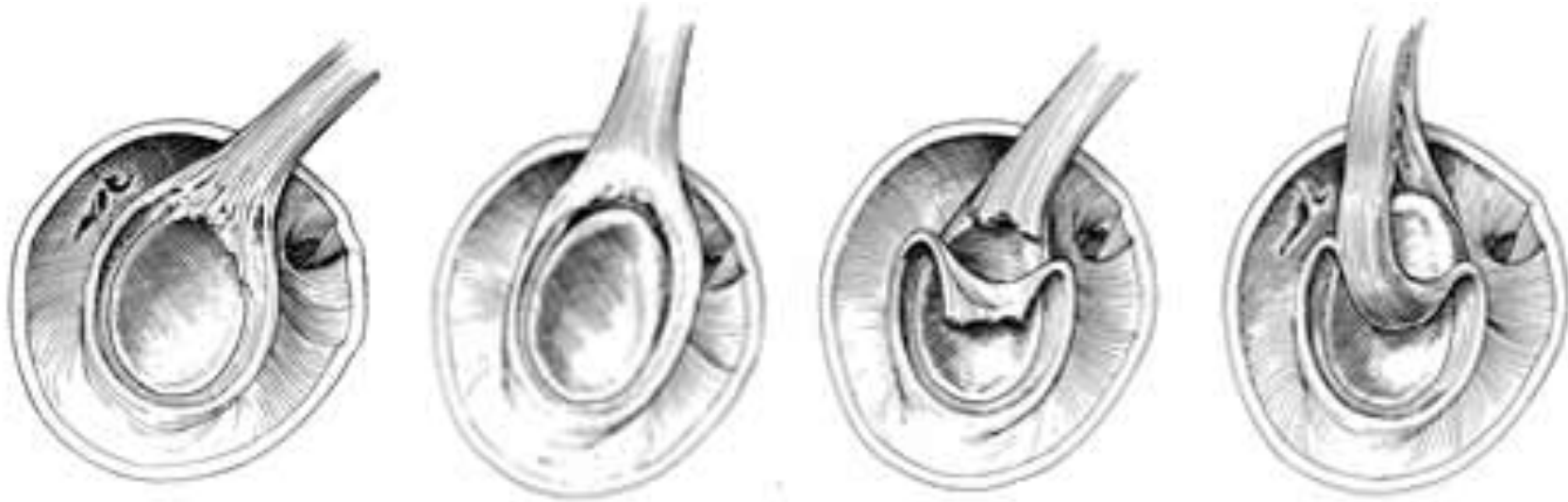


SLAP tear





# TIPI SLAP



# VZROKI

**Poškodba v prometu**

**Padec na iztegnjeno roko**

**Sila, ki deluje na ramo, ko poskušamo ujeti težji predmet**

**Hiter gib in (ali) gib, ki zahteva večjo moč, ko je roka nad horizontalo**

**Dislokacija ramena**

**Poškodba RM**



## **SIMPTOMI**

**Bolečina v ramenu, ki je večja pri aktivnostih nad horizontalo, posebno ko predmet izpustimo iz roke**

**Bolečina, slabša moč pri gibih z pokrčenim komolcem in rotacijo zapestja (delo z izvijačem)**

**Manjša moč pri gibih nad glavo**

**Izguba hitrosti pri poskusu metanja**

**Krepitacije pri premikanju ramena**

**Občutek, da bo prišlo do izpaha ramena**

# **PREGLED BOLNIKA**

# **IZVOR BOLEČINE**

**PRENESENA BOLEČINA**

**BOLEČINA V RAMENU**

# PRENESENE BOLEČINE

PRENESENA IZ VRATU

SUBFRENIČNI ABCES

PANCOAST TUMOR

PRIM/SEK KOSTNI TUMOR

BAKTERIJSKO VNETJE

**PRISOTNE TUDI V MIROVANJU**

# Anamneza

**Starost**

**Bolečina v mirovanju**

**Bolečina pri gibanju**

**Poškodba**

**Mikropoškodbe**

**Poklic**

**Šport**

# **Bolečina v mirovanju**

**Pod 30 leti**

**Nad 30 letu**

**Adhezivni kapsulitis**

**Kalcinirajoči tendinitis**

## **Bolečine pri gibanju**

**Pod 30 leti**

**Tendinopatija**

**AC sklep**

**Nad 30 let**

**Degenerativna ruptura RM**

**SA bursitis**

**GH artroza**

# PADEC NA RAMO

**AC SINDEZMOLIZA**

**POŠKODBA RM**

**ABRUPCIJA TUB**

**AC SINDDEZMOLIZA**

**ADHEZIVNI  
KAPSULITIS**

**KALCINIRAJOČI  
TENDINITIS**



# FIZIČNO DELO Z ROKAMI NAD GLAVO

**SA BURSITIS**

**SA BURSITIS**

**POŠKODBA RM**

**KALCINIRAJOČI  
TENDINITIS**

**ADHEZIVNI  
KAPSULITIS**

**NESTABILNA TETIVA  
BICEPSA**

# IZPAH GH

**POŠKODBA  
LABRUMA**

**POŠKODBA  
LIGAMENTOV**

**POŠKODBA RM  
ABRUPCIJA VEL.  
TUBERKLA  
ADHEZIVNI  
KAPSULITIS**

# SUNKOVIT GIB Z ROKO, POTEG

**SLAP**

# Anamneza - poklic

**Intenzivno fizično delo z rokami nad glavo**

**SA bursitis**

**Poškodba RM**

# INSPEKCIJA

## **Pri slačenju opazujemo gibanje ramena**

Pri inspekciji moramo pregledati ramo v celoti, vse tri sklepe, skapulotorakalni kompleks, vratno hrbtenico in tudi mehka tkiva (tetivo bicepsa).

# PALPACIJA

Palpiramo tako v mirovanju kot med gibanjem rame, iščemo preskakovanje in pokanje, atrofijo, subluksacijo

Pri palpaciji mehkih tkiv se moramo osredotočiti na mišične skupine in pomembne predele, kot sta subakromialna burza in bicipitalni sulkus.

Predele mehkih tkiv, ki so boleči, pretipljemo nazadnje

# **PALPACIJA**

**Občutljivost lateralno pod akromionom ob deltoidni mišici**

**Bursitis**

**Občutljivost nad tetivo v predelu rame**

**Tendinitis**

**Občutljivost nad AC-sklepom, omejena gibljivost**

**Bolezen AC-sklepa**

**Občutljivost prednje in zadnje strani rame**

**Bolezen GH-sklepa**

# **Preiskava grobe mišične moči**

**Bolečine lahko spremlja manjša moč (razlikovati je treba med pravo izgubo moči od tiste, ki jo povzročajo bolečine).**

**Bolnik s subakromialnim burzitisom prikaže slabšo moč v abduciranem položaju, vendar je moč normalna, če roka ni v abdukciji.**



# Ocena gibljivosti

**Pasivna**

**Aktivna**

**Kadar je obseg pasivne in aktivne gibljivosti enak,  
zanesljivo ne gre za adhezivni kapsulitis**

**Tabela 2:** Normalna gibljivost rame

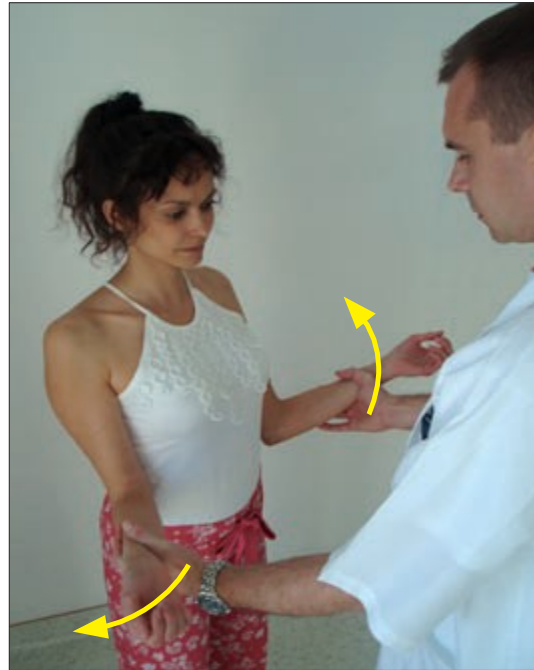<b>GIB</b>		<b>Obseg</b>
Abdukcija (frontalna ravnina)		180°
Addukcija (frontalna ravnina)		20–40°
Antefleksija (sagitalna ravnina)		170°
Retrofleksija (sagitalna ravnina)		45°
Rotacija v abdukciji	ZR:	40–60°
	NR:	90°
Rotacija v addukciji	NR/ZR:	90°

**Painful arc sindrom (lok boleče abdukcije) je znak  
vnetja subakromialne burze,  
vnetja ali kalcinacije v tetivi supraspinatusa  
infrakcije velikega tuberkla  
adhezivni kapsulitis.**

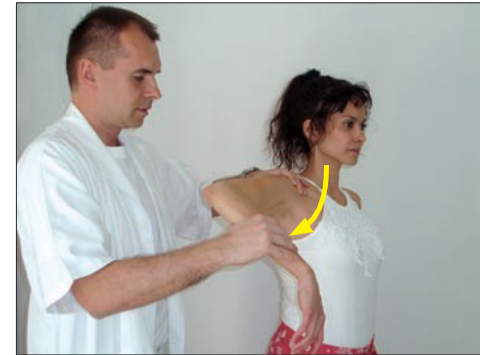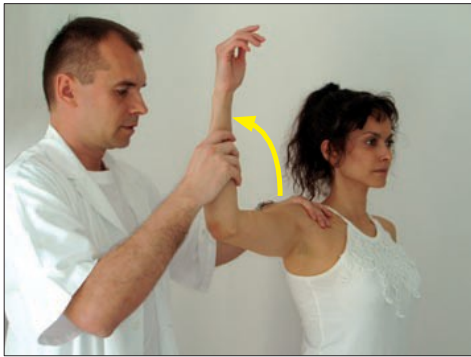
**Če ne moremo izzvati bolečega loka abdukcije,  
lahko izključimo poškodbo RM.**

**Pri abdukciji sodelujeta GH in torakoskapularni sklep.**

**Prvih 40° izvaja GN, nato sodeluje TS. Če se v abdukcijo takoj vključi TS sklep, gre za adhezivni kapsulitis**



Test ZR v addukciji  
GH artroza  
ADHEZIVNI KAPSULITIS



Testiranje prehoda iz ZR v NR v abdukciji)  
Kalcinacija supraspinatusa  
nakazuje utesnitveni sindrom

# POGOSTE BOLEZNI

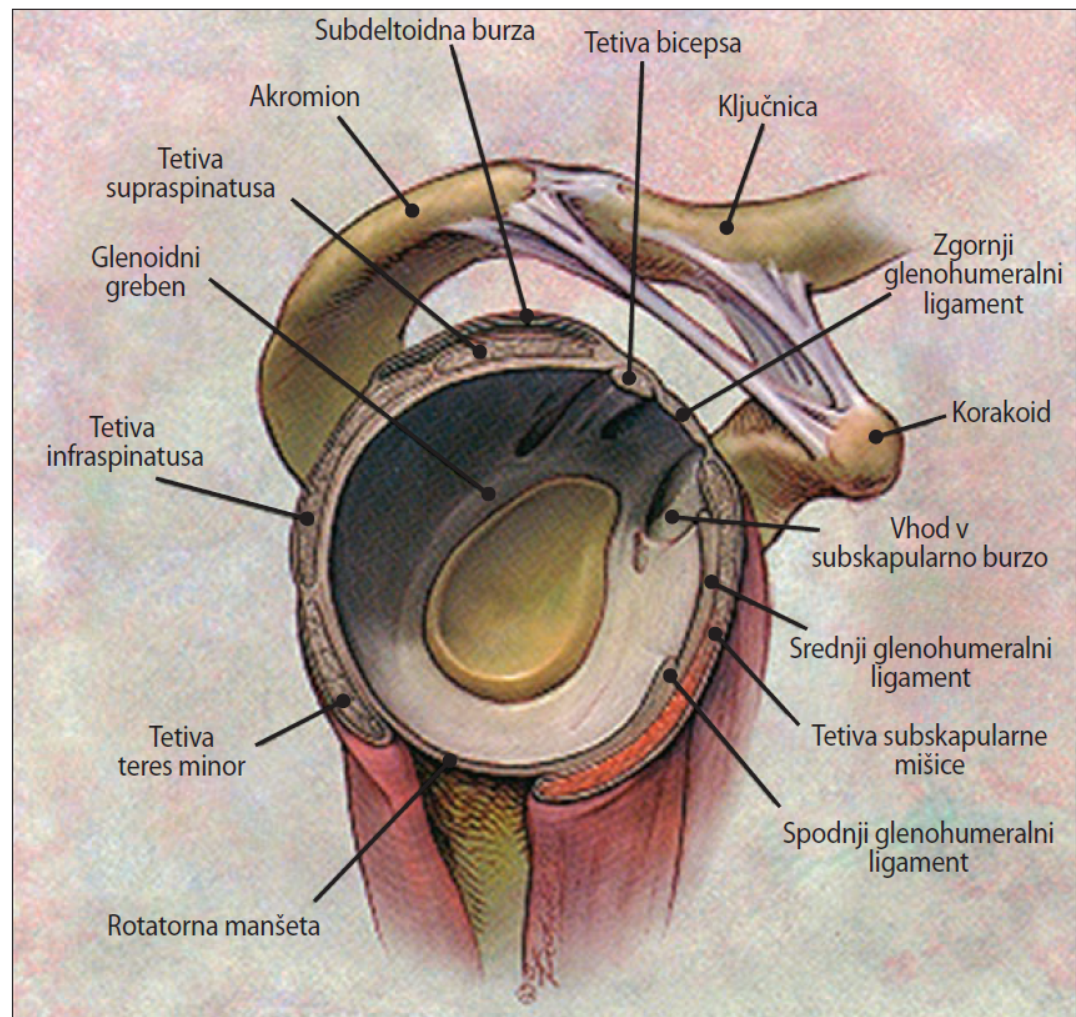
# **POŠKODBE ROTATORNE MANŠETE**

**Pri raztrganini rotatorne manšete (RM) ima bolnik bolečine praktično pri vseh gibih,**

**vendar so bolečine zlasti hude pri abdukciji ali rotaciji roke.**

**Pogostnost razpoke RM je bila 6 % pri mladih in 30 % pri starejših od 60 let (študija na truplih), pogostejša je pri mladih atletih.**





**Ilustracija 2:** Stranski pogled na glenohumeralni sklep (nadlahtnica je odstranjena)

# ANAMNEZA

**Za kompletno rupturo je potrebna velika sila (pri prometnih nesrečah, padcih ali dislokacijah), delna ruptura se lahko pojavi pri ponavljajočih se preobremenitvah, pogosta je pri starejših ljudeh (nad 60 let).**

**Pri pregledu bolniki navajajo:**

- bolečine v deltoidnem predelu,**
- bolečine se močno povečajo pri gibih nad horizontalo,**
- bolečine so hude, zlasti ponoči.**

**Pri pregledu pogosto ugotovimo:**

**omejeno gibljivost rame, pasivna gibljivost je večja od aktivne, občutljivost subakromialno,**

**atrofijo nad infraspinatusom ali supraspinatusom (tedne po poškodbi).**

**Pozitiven test padajoče roke z veliko verjetnostjo (98 %) potrди poškodbo RM, vendar je pozitiven le pri 10 % bolnikih.**

**Rupturo RM skoraj zanesljivo lahko izključimo, če je test bolečega loka abdukcije negativen.**

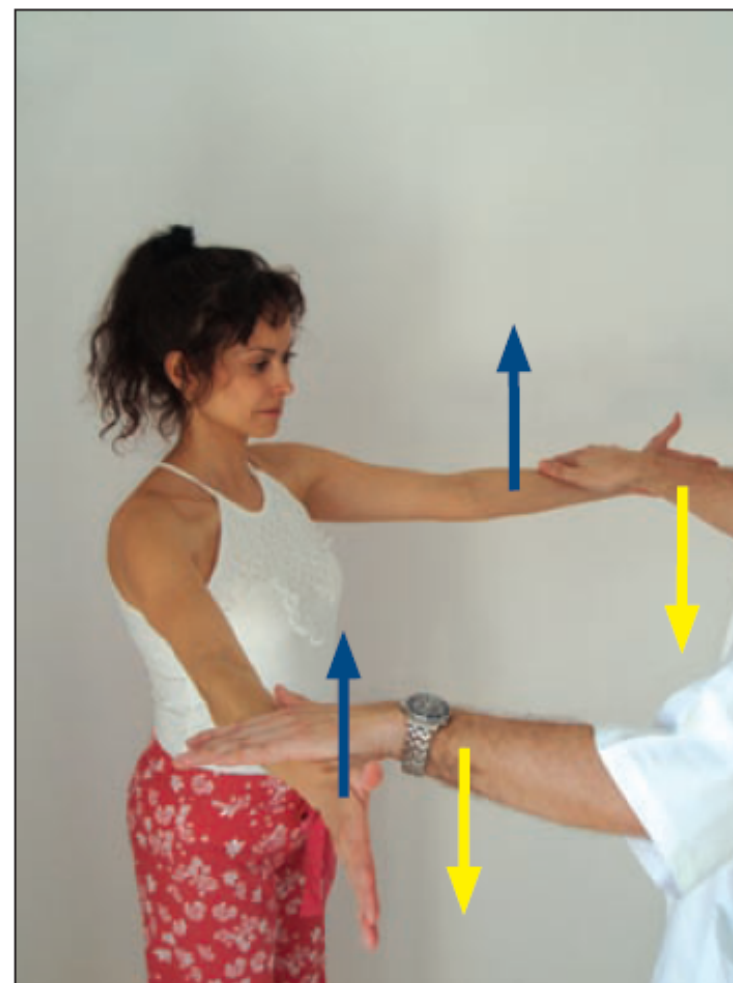
## ***Test supraspinatusa (Test 7)***

### Opis

Preiskovanec drži roki iztegnjeni pred sabo v ravnini lopatic. Preiskovalec potiska roki navzdol, medtem ko jih preiskovanec skuša zadržati oz. jih potiska navzgor (slika 7).

### Pomen

Če preiskovanec roke ne more dvigniti ali zadržati potisk preiskovalca, je to lahko znak strgane tetive supraspinatusa. Test je lahko pozitiven tudi zaradi bolečin pri akutnih tendinitisih (kalcinacije) ali pri obremenitvi lokalizirane poškodbe hrustanca na glavici nadlahtnice. Ocena moči je relativna, bistvena je primerjava z zdravo stranjo.



## **Test infraspinatausa (Test 8)**

### Opis

Preiskovanec drži roki s pokrčenim komolcem ob telesu in potiska preiskovalca v smeri ZR. Pri tem drži komolca vseskozi ob telesu (slika 8).

### Pomen

Na strani, kjer je primerjalno potisk preiskovanca manjši, je to znak strgane tetive infraspinatausa ali redkeje sekundarne atrofije mišice zaradi neuropatije n. supra-skapularisa.




## Test subskapularisa – Press Belly (Test 9)

### Opis

Preiskovanec pritisne dlani v trebuh in nato potisne komolca naprej (sliki 9A-B).

### Pomen

Na strani, kjer je primerjalno potisk komolca naprej manjši, je to znak poškodbe oz. slabšega delovanja mišice. Interpretacija testa je manj zanesljiva pri prisotni kontrakturi zadnje in spodnje kapsule oz. omejeni NR.





### **Test subkapularisa – Bear Hug (Test 11)**

#### Opis

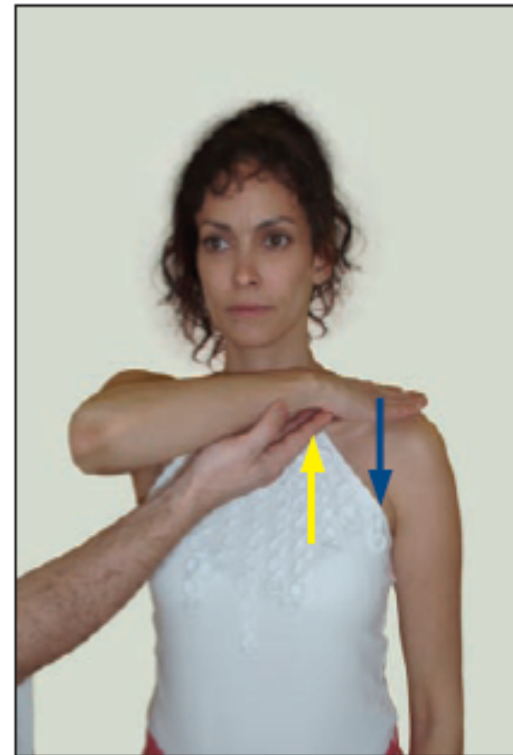Preiskovanec postavi dlan obolele roke na zdravo ramo in drži komolec v višini ramen. Z dlanjo pritiska navzdol, medtem ko mu preiskovalec potiska dlan navzgor (sliki 11A-B).

#### Pomen

Test je boleč oz. preiskovanec ne more zadržati potiska preiskovalca navzgor pri poškodbi zgornjega dela subkapularisa ali poškodbi pulijev bicepsa z nestabilno dolgo tetivo bicepsa.



**Slika 11A**



**Slika 11B**

### Preiskave

Pri bolnikih, ki navajajo travmo, najprej naredimo navaden RTG, ob sumu na rupturo RM bolnika napotimo. Dobra preiskava je MR, ki je vedno potrebna, če se odločimo za operativni poseg.

### Vodenje bolnika

Pri večini bolnikov, zlasti pri starejših, se odločimo za konservativno terapijo. Priporočamo počitek, izogibanje težjim fizičnim aktivnostim, NSRA in FTH.

Subakromialne injekcije KS so indicirane pri hudih bolečinah in predvsem pri tistih, ki niso primerni za operativni poseg.



# REHABILITACIJA

**Pri večjih rupturah RM so v ospredju hude bolečine že v mirovanju. Vsak gib bolečine dodatno okrepi, zato je aktivna gibljivost močno omejena.**

**Preden začnemo intenzivno vadbo za izboljšanje gibljivosti, moramo zmanjšati bolečine. Poleg uporabe analgetikov oz. NSAR večini bolnikov v zgodnji fazi najbolj zmanjša bolečine kriomasaža, ki se izvaja večkrat na dan.**

**V zgodnji fazi uporabimo tudi diadinator, laser, nekoliko kasneje še druge fizikalne agense.**

**Ko so mogoče aktivne vaje, vključimo v obravnavo še delovno terapijo.**

# **AKUTNO VNETJE KITE MIŠICE SUPRASPINATUSA**

**Kalcijevi depoziti se lahko pojavijo v kitah mišic kjer koli po telesu, a so najpogostejši v kiti mišice supraspinatusa (en centimeter od mesta insercije kite na veliki tuberkel nadlahtnice.**

**Vnetje, ki spremlja resorbpcijo kalcinacije, povzroči hude bolečine, omejeno pasivno in aktivno gibljivost ter močno lokalno občutljivost.**

**Bolezen prizadene ljudi srednjih let, vzrok ni znan, poznana je povezava s sladkorno boleznijo (trikrat pogostejši pojav), boleznijo ščitnice, uremijo, hemodializo, ponavljajočimi se gibi.**

# Anamneza

**Bolniki bodo povedali, da so se ob neobičajnem gibu ali napornejši aktivnosti pojavile hude, konstantne bolečine v rami,**

**Okrepijo se pri gibih v ramenskem sklepu, prisotne so tudi ob popolnem mirovanju.**

**Lahko je pridruženo splošno slabo počutje in celo povišana telesna temperatura.**

## **Pregled**

**Pri pregledu najdemo hudo palpatorno bolečnost nad kito mišice supraspinatusa, zmanjšano aktivno in pasivno gibljivost, boleč lok abdukcije.**

## **Preiskave**

**Diagnozo nam potrdi RTG-slikanje (AP v zunanji in notranji rotaciji), ki prikaže amorfne kalcijeve depozite, velike nekaj milimetrov do 1–5 cm. Kalcijeve depozite pa lahko najdemo tudi pri asimptomatskih pacientih.**

## Testiranje prehoda iz ZR v notranjo rotacijo (NR) v abdukciji (ABD) (Test 3)



### Opis

Abducirano roko rotiramo iz ZR v NR in preizkušamo gibljivost; pozorni smo na prisotnost bolečin (slike 3A–C)

### Pomen

Bolečine so praviloma prisotna pri tendinitisih supraspinatusa zaradi kalcinacij.

# TENDINITIS BRAHIALNE MIŠICE

**Mehanski tenosinovitis kite dolge glave bicepsa je pogost vzrok bolečin v rami.**

**Pogostejši /je pri ženskah, in sicer med 45. in 65. letom.**

**Pojavi se po dolgotrajnih ali hujših obremenitvah ali po poškodbi.**

**Več tednov trajajoči bicipitalni tendinitis je lahko vzrok za zmrzlo ramo,.**

**Končna posledica obrabe kite je njena ruptura, ki se pojavi po delovanju večje, nenadne sile na prizadeto kito (npr. dvig težjega bremena z roko).**

# ANAMNEZA

**Bolniki navajajo večinoma počasen začetek bolečin v sprednjem in medialnem delu rame, ki se lahko širi do komolčne kotanje ali celo v podlaket in prste.**

**Včasih bolečine sevajo v zadnji del rame in vrat.**

**Okrepijo se pri določenih gibih ter aktivnostih (oblačenje, česanje) in omilijo, ko roka počiva.**

**Bolniki med spanjem težko najdejo udoben položaj za prizadeto roko.**

**Če pride do rupture, bolečine navadno spontano izzvenijo.**

## Testiranje dolge tetive bicepsa

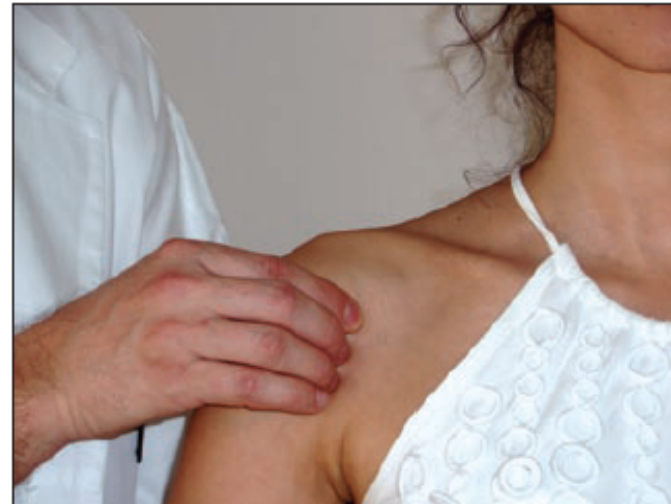### *Gnetenje sulkusa (Test 17)*

#### Opis

Preiskovalec s prsti locira intertuberkularni žleb in nato izvaja pritisk z gnetenjem (slika 17).

#### Pomen

Pri vnetnih spremembah dolge tetive bicepsa so ob tem prisotne bolečine.





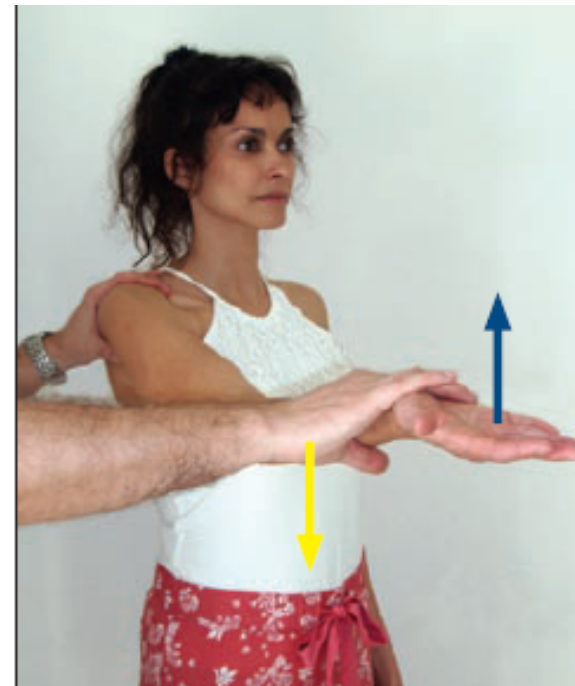### ***Speedov test (Test 19)***

#### Opis

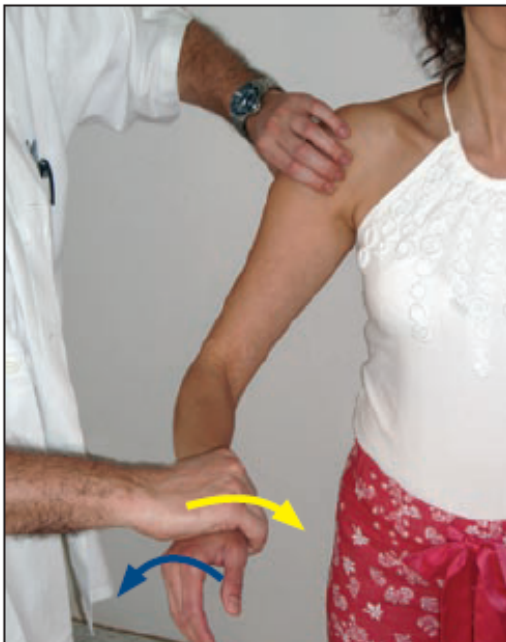Preiskovanec drži iztegnjeno roko pred sabo s supinirano dlanjo in jo potiska navzgor proti uporu preiskovalca (slika 19).

#### Pomen

Test nakazuje patologijo proksimalnega dela dolge tetive bicepsa, vključno s predelom intertuberkularnega žleba.



**Slika 19**



### *Yergasonov test (Test 18)*

#### Opis

Preiskovanec delno upogne komolec in postavi dlan v nevtralni položaj. Nato skuša narediti supinacijo proti uporu preiskovalca. Ob tem lahko preiskovalec dodatno palpira bicepsov žleb (slika 18).

#### Pomen

Bolečine nakazujejo tendinitis bicepsa.

# **GH SKLEP - ARTROZA**

**Osteoartritis ramenskega sklepa je lahko zelo boleč, gibljivost in funkcionalnost sklepa sta omejeni, posledično ima bolnik težave pri vsakodnevnih aktivnostih.**

## **Anamneza**

**Bolj pogost je pri moških po 65. letu starosti.**

**Le pri 5 % bolnikov je hkrati prisotna razpoka rotatorne manšete.**

**Bolečine, po navadi v dominantni roki, se polagamo zmanjšujejo, vezane so na gibe v rami.**

**Nekateri imajo bolečine tudi ponoči, po navadi bolniki ne navajajo poškodb.**

# Znaki

**Bolniki navajajo**

**občutljivost pri palpaciji rame,**

**gibljivost ramenskega sklepa je omejena,**

**pri ocenjevanju mišične moči lahko bolnik navaja nelagodje,  
vendar je moč primerna,**

**občasno vidimo atrofijo rame**

## Testiranje pasivne gibljivosti

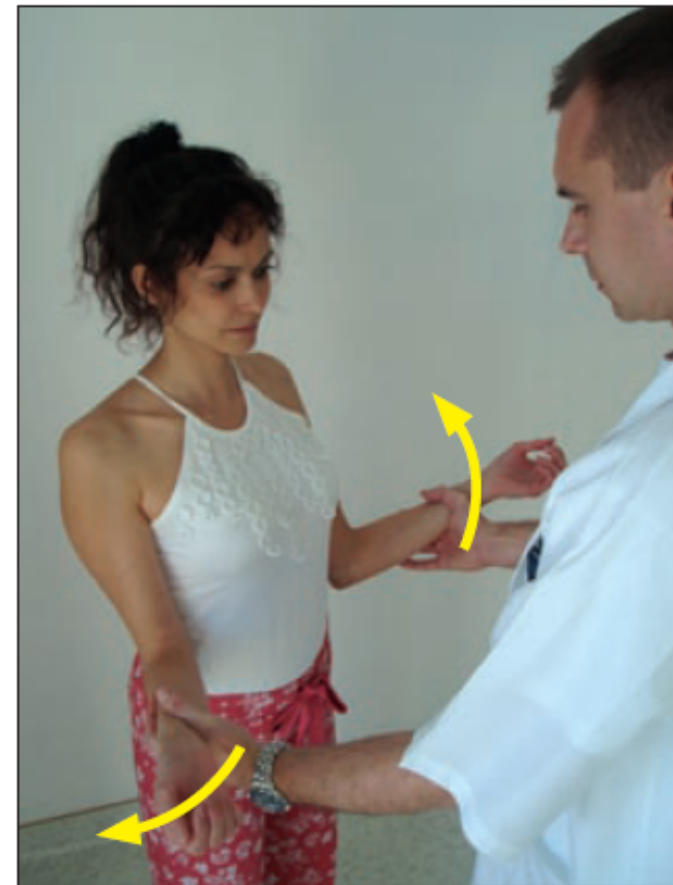
### *Test zunanje rotacije (ZR) v addukciji (ADD) (Test 2)*

#### Opis

Preiskovanec sproščeno drži komolca ob telesu, preiskovalec izvaja ZR (slika 2).

#### Pomen

Gib je tipično zavrt oz. zmanjšan primerjalno z zdravo stranjo pri adhezivnem kapsulitisu ali glenohumeralni (GH) artrozi.



**Slika 2**

# Vodenje

**RTG prikaže zoženo sklepno špranjo, osteofite kavdalno na glavici nadlahtnice in sklerozacijo kosti.**

## **Terapija**

**bolezen se razvija počasi, v ospredju je medikamentozna terapija**

## **AC sklep**

**AC-sklep je po 60. letu pogosto (RTG PRI POLOVICI) pokaže osteoartritis, ki pa so po večini asimptomatske, zlasti če so spremembe bilateralne.**

**Enostranska prizadetost je bolj pogosta pri bolnikih, ki so opravljali naporno fizično delo**

**Pri večini težave minejo spontano ali z jemanjem NSAD.**

# Poškodba

**Dislokacije so redke**

**Poškodba AC-sklepa je pogosta pri športnikih in aktivnih osebah, pri udarcu v predel akromiona, nadlahtnica v addukciji ali pri padcu na iztegnjeno /roko ali komolec**



## Testiranje AC-sklepa

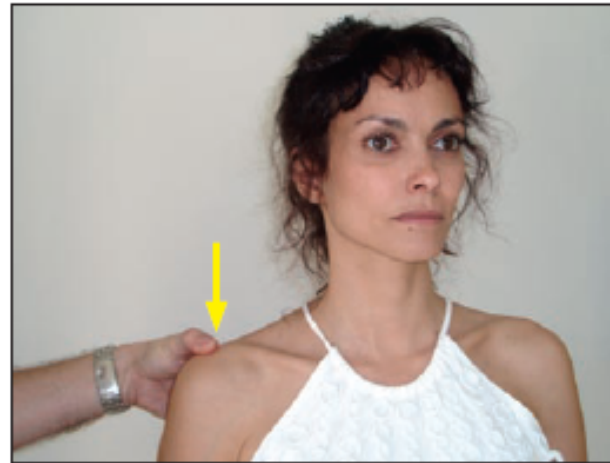### *Pritisk na AC-sklep (Test 15)*

#### Opis

Preiskovalec s prstom direktno pritiska na AC-sklep (slika 15).

#### Pomen

Bolečine nakazujejo patologijo sklepa; v tem primeru je treba narediti primerjalni test na zdravi strani.



# **AKROMIOKLAVIKULARNA DISLOKACIJA**

**Stabilnost AC-sklepa zagotavljajo akromioklavikularni in korakoklavikularni ligament in deltotrapecijska fascija.**

**Najpogostejša je poškodba AC-ligamenta, sledi poškodba korakoklavikularnega ligamenta.**

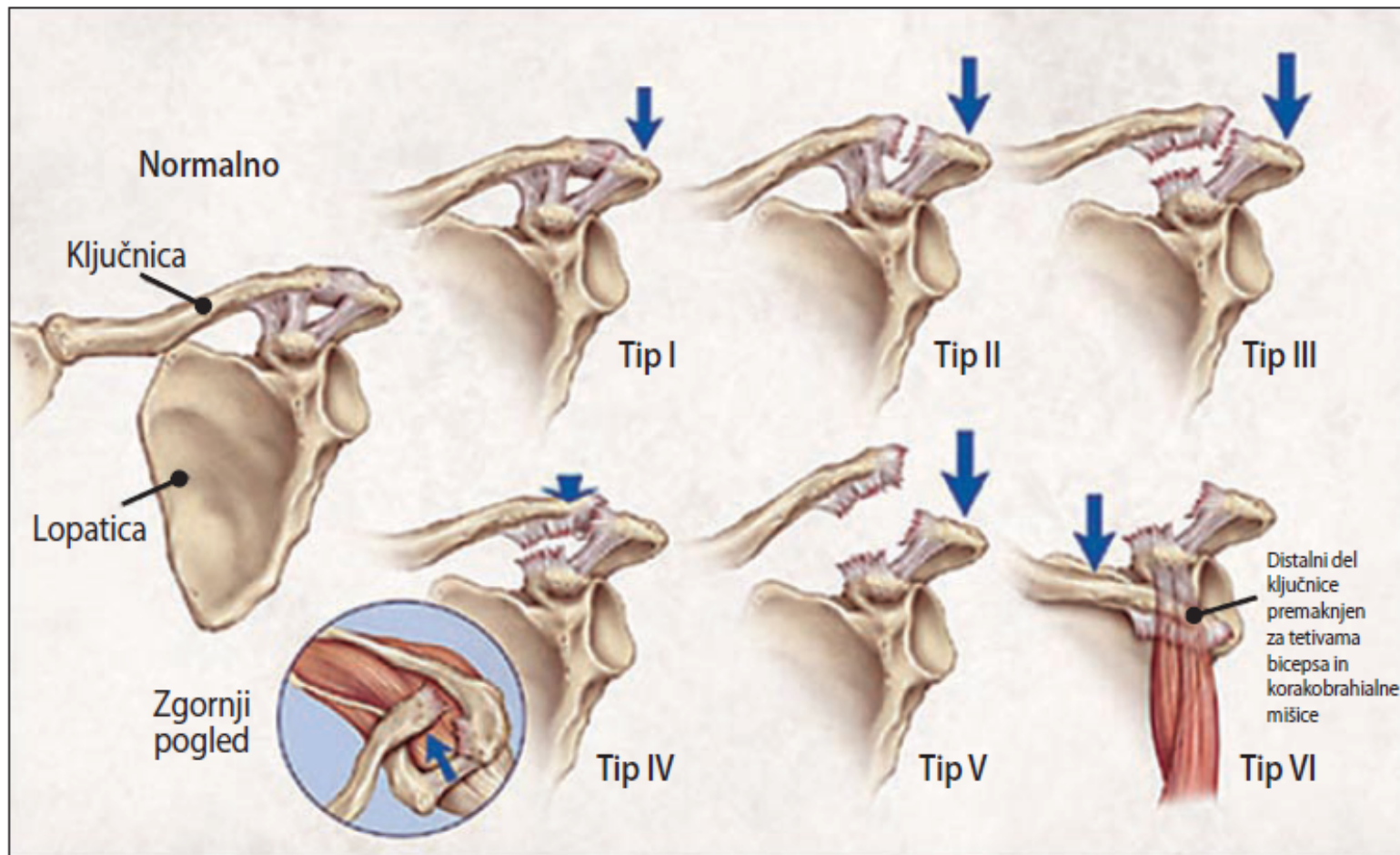
**Pri raztrganini vseh treh struktur izgubi distalni del ključnice oporo, zato se ta dvigne.**

**Sindezmozoliza tipa I: Občutljivost nad AC-sklepom, brez vidnih deformacij in ob normalni RTG-sliki ter z bolečinami v AC-sklepu pri premiku iztegnjene roke preko prsnega koša.**

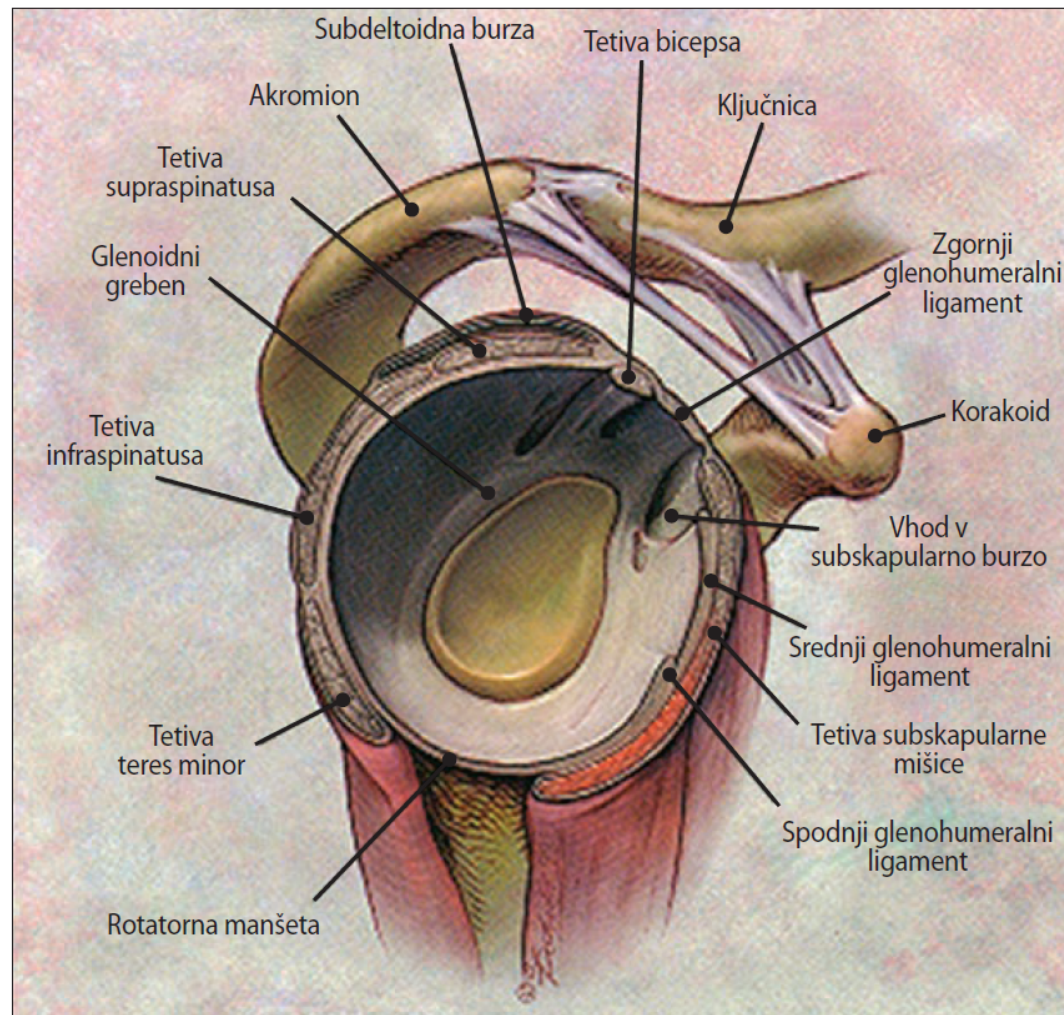
**Tip II: Distalni del ključnice pri inspekciji lahko prominira. Poškodovanec ima bolečine na distalnem delu ključnice zaradi natega korakoklavikularnega ligamenta, RTG-izvid je lahko normalen ali je viden nekoliko razširjen AC-sklep.**

**Tip III: Pri tem tipu je vidna prominenca distalnega dela ključnice, saj gre za razdružitvev AC-sklepa, korakoklavikularna razdalja se poveča od 25 do 100 %.**

**Bolnike z dislokacijo tipa I ali II zdravimo konservativno, za druge dislokacije je po navadi potrebna kirurška terapija.**



Subakromialni utesnitveni sindrom (US



**Ilustracija 2:** Stranski pogled na glenohumeralni sklep (nadlahtnica je odstranjena)

# **Subakromialni utesnitveni sindrom (US)**

**Prostor med spodnjo površino akromiona, korakoakromialnega ligamenta in glavico humerusa je ozek, še bolj se zoži pri gibih nad horizontalo.**

**Impingement pomeni dobesedno udarec rotatorne manšete ob akromion pri gibih roke.**

**Ponavljajoče se majhne poškodbe lahko privedejo do bursitisa ali tendinitisa, posledično do stanjšanja manšete in končno do razpoke. Vsako stanje, ki ta prostor še dodatno zoži, bodisi zunanji pritisk ali izguba funkcionalnosti RM, povzroči utesnitveni sindrom.**

**Vzroki za utesnitev so različni:**

- **vnetje subakromialne (SA) burze pri raztapljanju kalcinacij RM ali kot posledica mehanskega trenja,**
- **slaba funkcionalnost RM (bolečine zaradi poškodbe ali pretirane uporabe) povzroči pomik glavice humerusa kranialno in s tem utesnitev,**
- **kavdalni osteofit pri artrozi AC-sklepa,**
- **osifikacija korakoakromialnega ligamenta,**
- **utesnitev lahko povzroči anatomsko varianta akromiona.**



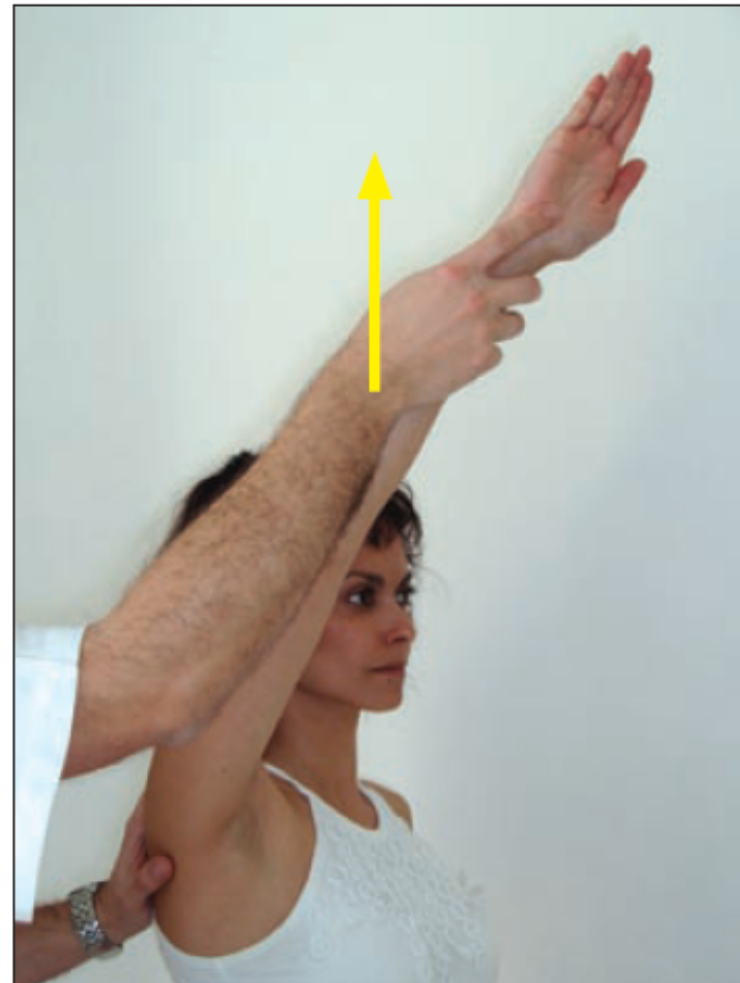
## **Neerov test (Test 13)**

### Opis

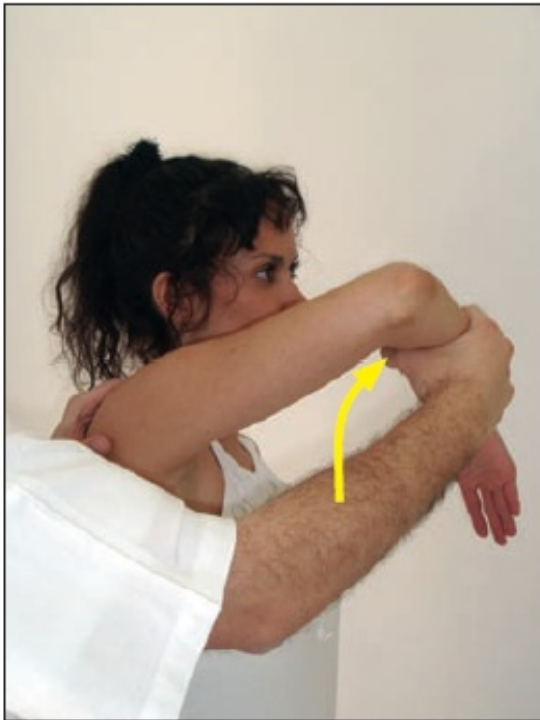Preiskovalec dvigne iztegnjeno roko preiskovanca predenj, z dlanjo v pronaciji v smeri antefleksije (slika 13).

### Pomen

Pojav bolečin nakazuje vnetje subakromialne burze ali/in tendinitisa supraspinatusa.



**Slika 13**



### ***Hawkinsov test (Test 14)***

#### Opis

Preiskovalec dvigne roko preiskovanca s pokrčenim komolcem in jo istočasno rotira navznoter (slika 14).

#### Pomen

Pojav bolečin nakazuje vnetje subakromialne burze ali/in tendinitisa supraspinatusa. Pri testu so opisane strukture močno potisnjene ob korakoakromialni lok.

# Adhezivni kapsulitis

**Adhezivni kapsulitis (frozen shoulder – zmrzla rama = periartritis) je pogosta klinična diagnoza, za katero so značilne otrdelost rame, hude bolečine in zmanjšana gibljivost. Za to stanje se uporablja več zgoraj navedenih izrazov, adhezivni kapsulitis je najboljši.**

**Lahko je primarni, brez jasnega vzroka, z nenadnim pojavom hudih bolečin, ki se jim pridruži zmanjšana gibljivost.**

**Sekundarno pa ga najpogosteje srečamo v povezavi s travmo ali sladkorno boleznijo. Obstaja še povezava s hiper- in hipotiroidizmom, hipoadrenalizmom, Dupuytrenovo kontrakturo, Parkinsonovo boleznijo, srčnimi in pljučnimi boleznimi, kapjo in po kirurških posegih.**

**Redko se pojavi pred 40. letom starosti, najpogostejši je med 40. in 50. letom življenja. Patogeneza ni jasna, dokazana sta vnetje sinovijalne ovojnice in posledična kapsularna fibroza z manjšanim volumnom sklepa.**

## **Bolezen ima tri klinične faze:**

**boleča “zmrzla” faza: traja 10–36 tednov, značilne so bolečine in izrazito omejena gibljivost v rami. Bolečine so hujše ponoči, bolniki ne morejo spati na prizadeti strani, NSAR so slabo učinkoviti;**

**adhezivna faza: traja 4–12 mesecev, otrdelost ostaja, spontanah bolečin ni več, boleči pa so gibi v skrajnih legah**

**faza okrevanja: traja 12–42 mesecev, v tem času se obseg gibov spontano izboljša.**

# **PREGLED**

**Pri pregledu ramenskega sklepa najdemo atrofijo ramenskih mišic in skoraj popolno izgubo pasivne ter aktivne gibljivosti glenohumeralnega sklepa,**

**predvsem zunanje rotacije**

**in boleč lok abdukcije.**

**Pri pregledu moramo biti pozorni, da ne spregledamo kompenzacije abdukcije z gibom v skapulotorakalnem sklepu, zato pri pregledu fiksiramo lopatico**

## Testiranje pasivne gibljivosti


### *Test zunanje rotacije (ZR) v addukciji (ADD)* (Test 2)

#### Opis

Preiskovanec sproščeno drži komolca ob telesu, preiskovalec izvaja ZR (slika 2).

#### Pomen

Gib je tipično zavrt oz. zmanjšan primerjalno z zdravo stranjo pri adhezivnem kapsulitisu ali glenohumeralni (GH) artrozi.



**Slika 2**

# VODENJE

**Vedno pride do spontanega izboljšanja, vendar pa ne glede na obravnavo visok odstotek pacientov nikoli ne doseže polnega obsega gibov.**

**V fazi bolečin je zdravljenje usmerjeno v zmanjšanje bolečin, uporabljajo se NSAR ali drugi analgetiki, svetuje se omejevanje tistih aktivnosti, ki povzročajo bolečine.**

**Najbolj je učinkovita kombinacija intraartikularne kortikosteroidne (KS) injekcije v čim bolj zgodnji fazi bolezni s fizioterapijo.**

**V adhezivni fazi KS-injekcije niso več indicirane, ker ni več vnetja. Začne se delati bolj agresivne raztezne vaje za izboljšanje gibljivosti.**

**Če po šestih mesecih še ni izboljšanja, se lahko odločimo za manipulacijo pod anestezijo ali za artroskopsko kapsulotomijo.**

