


Univerza
v Ljubljani *Medicinska*
fakulteta



Katedra za zobne bolezni in normalno morfologijo zobnega organa

Iztok Štampelj

NAVODILA ZA VAJE IZ HISTOLOGIJE ZOBNEGA ORGANA

Študijsko gradivo

1. IZDAJA, 2018

Navodila za vaje iz histologije zobnega organa

Naslov: Navodila za vaje iz histologije zobnega organa
Avtor: doc. dr. Iztok Štamfelj, dr. dent. med., spec.
Izdaja: 1. izdaja
Izdajatelj in založnik: Ljubljana, Medicinska fakulteta, Katedra za zobne bolezni in normalno morfologijo zobnega organa, Univerza v Ljubljani
Leto izdaje: 2018
Format: PDF
Spletno mesto: <http://www.mf.uni-lj.si/kzbnmzo/literatura>

Kataložni zapis o publikaciji (CIP) pripravili v Narodni in univerzitetni knjižnici v Ljubljani.

COBISS.SI-ID=294713600

ISBN 978-961-267-135-8 (pdf)

To delo je na voljo pod pogoji slovenske licence Creative Commons 2.5, ki ob priznavanju avtorstva dopušča nekomercialno uporabo, ne dovoljuje pa nobene predelave.

PREDGOVOR

Študijsko gradivo **Navodila za vaje iz histologije zobnega organa** je namenjeno študentom 2. letnika dentalne medicine, ki opravljajo vaje pri predmetu Oralna biologija na Katedri za zobne bolezni in normalno morfologijo zobnega organa Medicinske fakultete Univerze v Ljubljani. Prvo poglavje (1.1) je namenjeno osvežitvi znanja o svetlobni mikroskopiji. Drugo, tretje, četrto in peto poglavje (1.2–1.5) vsebujejo navodila in naloge, ki jih mora študent na vajah opraviti. Ta poglavja si mora vsak študent natisniti in jih prinesiti na vaje. Imeti pa mora tudi barvne svinčnike in ravnilo. Pravilno izpolnjene, pregledane in podpisane naloge so dokazilo o aktivnem sodelovanju na vajah. Zadnje poglavje (1.6) bo študentu v pomoč pri utrjevanju znanja pred izpitom. Predlagane skupine preparatov naj s pomočjo kataloga poišče v zbirki, pregleda pod mikroskopom in določi navedene tkivne strukture in bolezenske spremembe.

Avtor

KAZALO VSEBINE

1.1 Osnove dela s svetlobnim mikroskopom.....	3
1.2. Zbirka in katalog histoloških preparatov.....	7
1.3 VAJA: Uvod v mikroskopiranje, sklenina.....	8
1.4 VAJA: Dentin, zobna pulpa.....	12
1.5 VAJA: Cement, pozobnica.....	18
1.6 VAJA: Zobiščni odrastek, dlesen.....	22
1.7 Priprava na praktični preskus znanja.....	25
1.8 Literatura.....	27

V predgovoru je izraz študent uporabljen kot nevtralen izraz za moške in ženske.

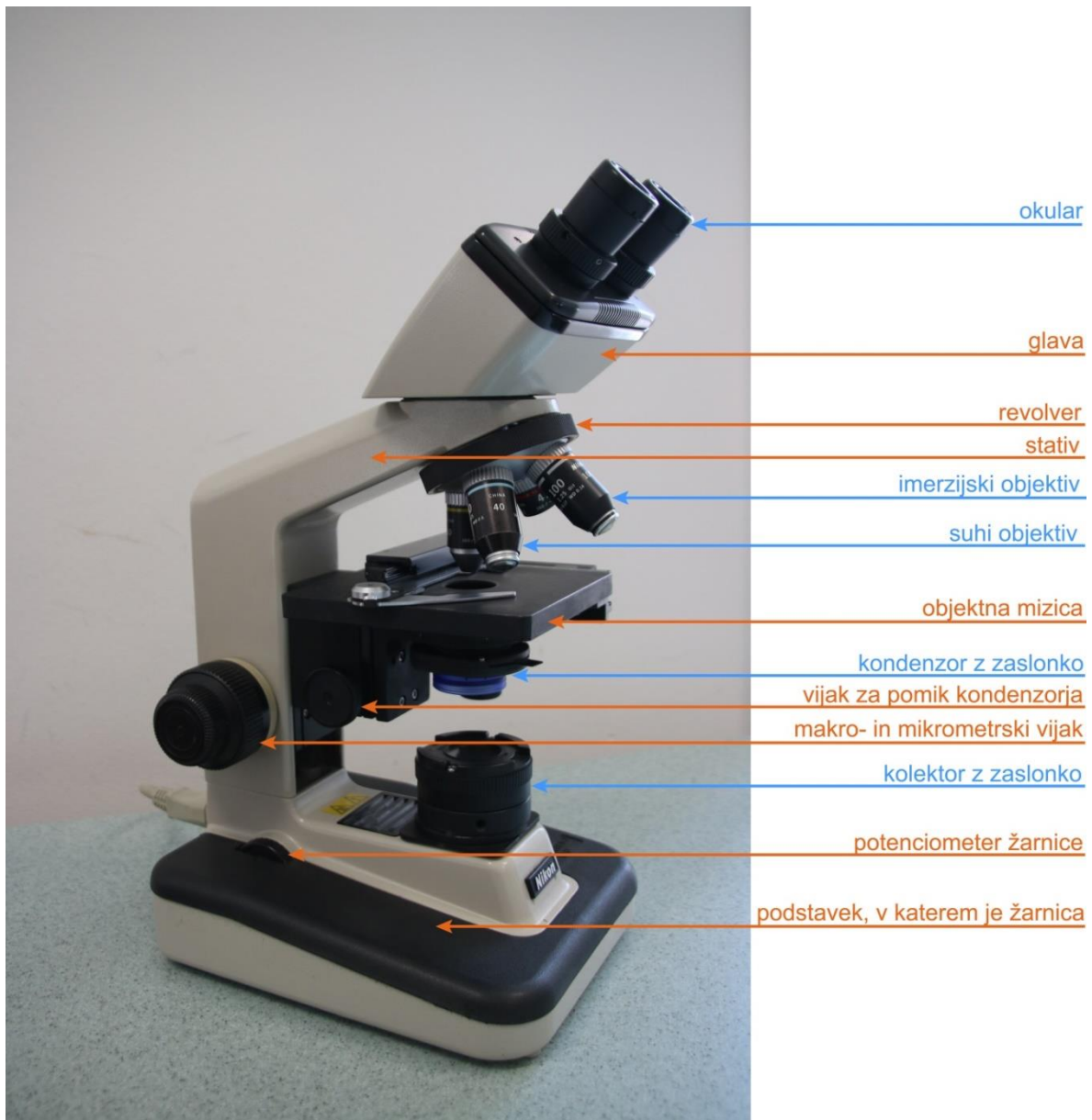
1.1 OSNOVE DELA S SVETLOBNIM MIKROSKOPOM

POMEMBNI OPOZORILI: Preparate vstavljamo in odstranjujemo iz mikroskopa pri najmanjši (40-kratni) povečavi, ker ima največjo delovno razdaljo. Pri objektivih z veliko povečavo (suhi objektiv 400× in imerzijski objektiv 1000×) ostrimo sliko izključno z mikrometrskim vijakom.

Sestavni deli svetlobnega mikroskopa

Svetlobni mikroskop ima mehanske in optične dele (Slika 1). Optični deli so namenjeni osvetlitvi preparata (žarnica, kolektor z zaslonko in kondenzor z zaslonko) ali povečavi slike (okular in objektiv).

Slika 1: Svetlobni mikroskop Nikon Alphaphot-2. Optični deli so označeni **modro**, mehanski deli pa **oranžno**.



Povečava in ločljivost svetlobnega mikroskopa

Povečave svetlobnih mikroskopov segajo od približno 10× do približno 1000×. Skupna povečava mikroskopa je zmnožek povečave okularja (običajno 10× ali 15×) in povečave objektiv. Poleg skupne povečave je za pridobivanje novih informacij pomembna tudi ločljivost objektiv. Ločljivost je lastnost objektiv, okular sliko le poveča, ne prispeva pa k ločljivosti.

$$d = \frac{0,61 \times \lambda}{NA_{\text{objektiva}}}$$

d – ločljivost, t.j. najmanjša razdalja med dvema točkama, pri kateri ju še vidimo ločeni.

λ – valovna dolžina svetlobe (za vidno svetlobo je povprečna valovna dolžina 550 nm)


$NA_{\text{objektiva}}$ – numerična apertura objektiv ($NA_{\text{objektiva}} = n \times \sin\alpha$)

n – lomni količnik snovi med čelno lečo objektiv in preparatom ($n_{\text{zrak}} = 1$, $n_{\text{imerzijsko olje}} = 1,5$)

α – polovica kota, pod katerim pade svetloba v objektiv

Pri suhem objektivu je med lečo objektiv in preparatom zrak ($n=1$), pri imerzijskem objektivu (s črnim obročem) pa imerzijsko olje, ki ima enak lomni količnik kakor steklo ($n=1,5$). Na vsakem objektivu sta označeni lastna povečava in numerična apertura (Slika 2).

Slika 2: Objektiv svetlobnega mikroskopa z oznakami (barvni obroč, povečava, numerična apertura).



Köhlerjeva osvetlitev


August Köhler je leta 1893 opisal nastavitev optičnih delov mikroskopa, ki zagotavlja enakomerno osvetlitev vidnega polja in s tem kontrastno sliko opazovanega dela preparata.

Postopek dela s svetlobnim mikroskopom:

- Prižgemo žarnico mikroskopa.
- Odpremo zaslonko kolektorja in zaslonko kondenzorja.
- V optično os vstavimo objektiv z majhno povečavo (objektiv 4×, povečava mikroskopa 40×).
- Na objektno mizico vpnemo preparat tako, da je krovno stekelce zgoraj.
- Naravnamo okularja (dioptrija, medzenična razdalja).
- Z makrometrskim in mikrometrskim vijakom izostrimo sliko preparata.
- Del preparata, ki nas zanima, premaknemo na sredino vidnega polja.
- V optično os vstavimo objektiv s srednjo povečavo (objektiv 10×, povečava mikroskopa 100×).
- Z mikrometrskim vijakom izostrimo sliko preparata.
- Nastavimo Köhlerjevo osvetlitev:
 - Zapremo zaslonko kolektorja.
 - S pomočjo vijaka za nastavitev višine kondenzorja izostrimo sliko roba zaslonke kolektorja (Slika 3).
 - Če slika ni v sredini vidnega polja, centriramo zaslonko kolektorja z vijakoma, ki omogočata njeno vodoravno premikanje.
 - Zaslonko kolektorja odpiramo dokler ni osvetljeno celotno vidno polje.
- S potenciometrom žarnice naravnamo jakost svetlobe.
- Z odpiranjem in zapiranjem zaslonke kondenzorja dosežemo ustrezen kontrast slike.

Pomni: Ko zamenjamo objektiv, moramo Köhlerjevo osvetlitev ponovno nastaviti, če želimo optimalno osvetlitev preparata.

Slika 3: Mikroskopska slika ostrega roba zaslonke kolektorja pri nastavljanju Köhlerjeve osvetlitve.



Postopek dela z imerzijskim objektivom (na vajah samo kot demonstracija):

- Začetni koraki do nastavitve Köhlerjeve osvetlitve so enaki, kot je opisano zgoraj.
- V optično os vstavimo objektiv z veliko povečavo (40×, povečava mikroskopa 400×) in izostrimo sliko z mikrometrskim vijakom.
- Zasučemo revolver za pol hoda med objektivoma 40× in 100× (imerzijski objektiv).
- Kapljico imerzijskega olja naneseemo na osvetljen del preparata.
- Imerzijski objektiv (100×) počasi vstavimo v optično os in s tem njegovo čelno lečo potopimo v olje.
- Sliko ostrimo izključno z mikrometrskim vijakom.
- Nastavitev Köhlerjeve osvetlitve po zgoraj opisanem postopku.
- Takoj po uporabi očistimo čelno lečo objektivna in preparat z vato namočeno v 70-odstotni etanol ali z namenskim alkoholnim papirjem za čiščenje optike.


Merjenje velikosti struktur v preparatu

Dimenzije struktur v preparatu lahko merimo z okularnim merilcem, ki ga moramo najprej umeriti za vsak objektiv posebej. V ta namen uporabimo objektni mikrometer, to je objektno steklece z vgraviranim merilom, na katerem meri vsak razdelek 10 μm (Slika 4). Tako določimo mikrometrsko vrednost okularnega merilca pri različnih povečavah mikroskopa. Mikrometrške vrednosti okularnega merilca mikroskopov, ki jih uporabljamo na vajah, so navedene v Preglednici 1.

Preglednica 1: Mikrometrška vrednost okularnega merilca pri različnih povečavah za mikroskope v vajalnici.

Povečava objektiva	Številka mikroskopa	
	1, 6, 13, 14, 15, 21, 27, 28	2, 3, 4, 5, 9, 11, 17, 18, 20, 23, 24, 30
	Mikrometrška vrednost	Mikrometrška vrednost
4×	12,5	25
10×	5	10
40×	1,25	2,5
100×	0,5	1

Slika 4: Mikroskopska slika objektnega mikrometra pri 100-kratni in 400-kratni povečavi. En razdelek meri 10 μm .



1.2 ZBIRKA IN KATALOG HISTOLOŠKIH PREPARATOV

Vaje potekajo v obliki mikroskopiranja histoloških preparatov iz zbirke. Vsak preparat v zbirki ima oznako, ki je sestavljena iz dveh črk in zaporedne številke. Prva črka označuje način izdelave preparata (Z – zbrusek, D – dekalcinat), druga črka pa vrsto prereza zoba oz. zobnega organa (V – vzdolžni prerez, P – prečni prerez). Barvanje preparatov ni navedeno. Sklenino lahko v svetlobnem mikroskopu opazujemo samo na zbrusku, dlesen, pulpo in pozobnico samo na dekalciniranem preparatu, dentin, cement in kost pa na obeh vrstah preparata.

Ustrezen preparat v zbirki poiščemo s pomočjo kataloga. V njem so navedene oznake preparatov, na katerih lahko opazujemo določeno tkivno strukturo ali bolezensko spremembo. Črna oznaka pomeni preparat stalnega zoba, rdeča oznaka pa preparat mlečnega zoba. Zvezdica (*) poleg oznake pomeni, da se določena tkivna struktura ali bolezenska sprememba na tem preparatu posebej dobro vidi. Pri nekaterih preparatih je v oklepajih dodana opomba ali kratek komentar.

Ime in priimek: _____

Datum: _____

1.3 VAJA: UVOD V MIKROSKOPIRANJE, SKLENINA

NALOGA 1: V Preglednico 2 vpiši manjkajoče podatke.

Preglednica 2: Povečava in ločljivost svetlobnega mikroskopa.

Objektiv			Povečava okularja	Skupna povečava	Ločljivost (μm)
povečava	vrsta (suhi, imerzijski)	NA _{objektiva}			

Pri določanju struktur v sklenini si pomagaj s Preglednico 3.

Preglednica 3: Določanje struktur v sklenini.

SKLENINA (zbrusek):	Prerez zoba:	
	vzdolžni	prečni
fisura	+	
skleninska prizma	+	+
prečna proga	+	+
Retziusova črta	+	+
neonatalna črta	+	
pred- in porojstna sklenina	+	
perikimacija	+	
kodrast potek prizem in vmesna organska snov	+	
Hunter-Schregerjeve proge	+	
a) v zasenčeni sliki		
b) s prečno in vzdolžno prerezanimi prizmami		
podaljšek odontoblasta v sklenini	+	
skleninski čopek		+
skleninska lamela		+
skleninska razpoka	+	+
skleninsko-dentinska meja	+	+
začetni karies	+	+

NALOGA 2: Na vzdolžnem prerezu zoba izmeri debelino sklenine

Oznaka preparata: _____ Debelina S pod vrškom oz. griznim robom: _____ mm

Debelina S 0,5 mm od SCM: _____ μm

NALOGA 3: Izmeri dimenzije fisure na grizni ploskvi stalnega ličnika oziroma kočnika.

Oznaka preparata: _____ Globina fisure: _____ μm Širina fisure na najožjem mestu: _____ μm Debelina sklenine na dnu fisure: _____ μm

Izmeri debelino vlakna zobne krtačke in ugotovi, koliko se lahko dnu fisure približa med ščetkanjem.

Debelina vlakna: _____ μm Razdalja vlakno – dno fisure: _____ μm

NALOGA 4: Izmeri premer skleninskih izboklin na SDM.

Oznaka preparata: _____ Premer skleninske izbokline na SDM: _____ μm

NALOGA 5: Nariši vzdolžni prerez krone mlečnega zoba in na njem označi neonatalno črto, pred- in porojstno sklenino.

Oznaka preparata: _____

NALOGA 6: Nariši vzdolžni prerez sklenine s perikimacijami in Retziusovimi črtami. Označi narisane strukture.

Oznaka preparata: _____ Globina perikimacije: _____ μm

NALOGA 7: Nariši prečni prerez sklenine s skleninskimi čopki in lamelami.

Oznaka preparata: _____ Skleninski čopki so v notranji 1/ _____ sklenine.

NALOGA 8: Nariši vzdolžni prerez sklenine s Hunter-Schregerjevimi progami. Označi SDM, diazonije in parazonije.

Oznaka preparata: _____

NALOGA 9: Nariši začetni karies (notranji madež) v sklenini. Označi površinsko sklenino, Retziusove črte in skleninske prizme.

Oznaka preparata: _____ Mere notranjega madeža: _____ μm \times _____ μm

NALOGA 10: Nariši vzdolžni prerez sklenine s kodrastim potekom skleninskih prizem (KPSP).

Oznaka preparata: _____ Zobna ploskev s KPSP: _____

NALOGA 11: Nariši podaljšek odontoblasta v sklenini. Oцени kot α med podaljškom odontoblasta in skleninskimi prizmami.

Oznaka preparata: _____ Ocena kota α : _____ $^{\circ}$

Pregledal: _____

Ime in priimek: _____

Datum: _____

1.4 VAJA: DENTIN, ZOBNA PULPA

Preglednica 4: Določanje struktur v dentinu.

DENTIN:	Vrsta preparata:		Prerez zoba:	
	zbrusek	dekalcinat	vzdolžni	prečni
dentinski kanal (vzdolžno in prečno prerezan)	+	+	+	+
S-zavoj dentinskih kanalov	+	+	+	
razvejitev dentinskega kanala pod sklenino/cementom	+		+	+
Ebnerjeva/Owenova rastna črta	+	+	+	+
interglobulni dentin	+		+	+
Tomesova zrnata plast	+		+	+
primarni in fiziološki sekundarni dentin	+	+	+	+
reparativni dentin pod:				
a) kariesom	+	+	+	
b) obrabo griznega roba	+		+	
c) klinasto razjedo	+	+	+	
predentin		+	+	+
kalkoglobuli		+	+	+
mrtvi pas dentina	+		+	

NALOGA 1: Izmeri debelino dentina pod vrškom oz. griznim robom.

Oznaka preparata: _____ Debelina dentina: _____ mm

NALOGA 2: Nariši predel dentina z vodoravno prerezanimi dentinskimi kanalčki ter označi peritubulni in intertubulni dentin.

Oznaka preparata: _____

NALOGA 3: Nariši primarni dentin (PD) in fiziološki sekundarni dentin (FSD). Označi obe vrsti dentina, mejo med njima in določi stopnjo urejenosti dentina.

Oznaka preparata: _____ Urejenost PD: _____ Urejenost FSD: _____

Stopnje urejenosti dentina: **1** – zelo urejena zgradba, gosti, vzporedno potekajoči dentinski kanali, **2** – manj dentinskih kanalov, dentinski kanali so krivi, **3** – zelo malo ali nič dentinskih kanalov, celični vključki.

NALOGA 4: Nariši strukturo reparativnega sekundarnega dentina (RSD) in na skici označi stopnjo urejenosti različnih predelov RSD.

Oznaka preparata: _____ Najverjetnejši vzrok nastanka RSD: _____

NALOGA 5: Nariši mrtvi pas dentina (MPD).

Oznaka preparata: _____ Najverjetnejši vzrok nastanka MPD: _____

NALOGA 6: Izmeri debelino interglobulnega dentina (ID) in njegovo oddaljenost od SDM.

Oznaka preparata: _____ Debelina ID: _____ μm Oddaljenost ID–SDM: _____ μm

NALOGA 7: Izmeri debelino plaščnega dentina (PD) in Tomesove zrnate plasti (TZP) v zobni korenini.

Oznaka preparata: _____ Debelina PD: _____ μm Debelina TZP: _____ μm

Preglednica 5: Določanje struktur v zobni pulpi.

ZOBNA PULPA (dekalcinat):	Prerez zoba:	
	vzdolžni	prečni
pulpo-dentinska membrana	+	
odontoplasti v kroni in korenini	+	
Weilova in Höhlova plast v kroni	+	
srednji del pulpe	+	
žile in živci v:		
a) zunanjih plasteh	+	
b) srednjem delu pulpe		
argirofilna vlakna:		
a) Korffova	+	
b) retikulinska		
neargirofilna vlakna	+	
pulpni kamen (dentikel):		
a) pravi/nepravi	+	+
b) prost/prirasel/vgrajen		
trakasta zaapnitev	+	

NALOGA 8: Nariši površinske plasti pulpe v zobni kroni, predentin s kalkosferiti in pulpo-dentinsko membrano. Skico opremi z oznakami in dopiši debelino posameznih plasti.

Oznaka preparata: _____

NALOGA 9: Nariši Rashkowov pletež v površinskih plasteh zobne pulpe.

Oznaka preparata: _____

NALOGA 10: Nariši argirofilna vlakna zobne pulpe. Skico opremi z oznakami.

Oznaka preparata: _____

NALOGA 11: Nariši apikalni del nedorasle korenine s Herwigovo epitelijsko nožnico (HEN).

Oznaka preparata: _____ Dolžina HEN: _____ μm Debelina HEN: _____ μm

NALOGA 12: Nariši vzdolžni prerez apikalnega dela nedorasle korenine. Označi apikalno odprtino (AO).

Oznaka preparata: _____ Premer AO: _____ μm

NALOGA 13: Nariši vzdolžno prerezan apikalni del dorasle korenine. Označi anatomsko apikalno odprtino (AAO) in fiziološko apikalno odprtino (FAO).

Oznaka preparata: _____ Razdalja AAO-FAO: _____ μm

Premer FAO: _____ μm Premer AAO: _____ μm

NALOGA 14: Nariši strukturo pravega in nepravega pulpnega kamna (dentikla).

Pravi pulpni kamen

Nepravi pulpni kamen

Oznaka preparata: _____

Oznaka preparata: _____

V spodnjo preglednico vpiši podatke o narisanih pulpnih kamnih.

LOKACIJA	PRAVI	NEPRAVI
pulpni prekat		
cervikalna 1/3 koreninskega kanala		
srednja 1/3 koreninskega kanala		
apikalna 1/3 koreninskega kanala		
VGRAJENOST	PRAVI	NEPRAVI
prost		
prirasel		
vgrajen		
NAJVEČJI PREMER (μm)		

Pregledal: _____

Ime in priimek: _____

Datum: _____

1.5 VAJA: CEMENT, POZOBNICA

Preglednica 6: Določanje struktur v cementu.

CEMENT:	Vrsta preparata:		Prerez zoba:	
	zbrusek	dekalcinat	vzdolžni	prečni
celični cement z mešanimi kolagenskimi vlakni, cementocitne lakune	+	+	+	+
necelični cement s pretežno zunanjimi kolagenskimi vlakni	+	+	+	+
cementoblasti, precement		+	+	+
rastna črta in cementna lamela	+	+	+	+
Sharpeyjeva vlakna	+	+	+	+
skleninsko-cementni stik	+		+	
dentinsko-cementna meja	+		+	+

NALOGA 1: Izmeri debelino cementa:

- a) na zobnem vratu: _____ μm (oznaka preparata: _____)
- b) na koreninski konici: _____ μm (oznaka preparata: _____)
- c) v koreninskem razcepišču: _____ μm (oznaka preparata: _____)
- d) v vzdolžni koreninski brazdi: _____ μm (oznaka preparata: _____)

NALOGA 2: Nariši cementocitne lakune pri veliki povečavi in označi, na kateri strani lakun je dentin in na kateri pozobnica.

Oznaka preparata: _____

NALOGA 3: Nariši cement z rastnimi črtami in cementnimi lamelami. Označi strukture.

Oznaka preparata: _____

NALOGA 4: Nariši predel cementsa s Sharpeyjevimi vlakni. Označi strukture.

Oznaka preparata: _____

NALOGA 5: Nariši cementno obnovo koreninske razjede. Označi strukture.

Oznaka preparata: _____

Katera vrsta cementsa je nadomestila manjkajoča koreninska tkiva?

Preglednica 7: Določanje struktur v pozobnici.

POZOBNICA (dekalcinat):	Prerez:	
	vzdolžni	prečni
pozobnična špranja	+	+
skupine kolagenskih snopov	+	+
fibroblasti	+	+
intersticijski prostor	+	+
Malassezovi epitelijski ostanki	+	

NALOGA 6: Izmeri širino pozobnične špranje na poljubnem mestu ob korenini.

Oznaka preparata: _____ Širina pozobnične špranje: _____ μm

NALOGA 7: Nariši Malassezove epitelijske ostanke (MEO) v pozobnici.

Oznaka preparata: _____ Oddaljenost MEO–cement: _____ μm
Oddaljenost MEO–alveolna kost: _____ μm

NALOGA 8: Nariši pozobnico s kolagenskimi vlakni in intersticijskimi prostori. Označi strukture.

Oznaka preparata: _____

NALOGA 9: Izračunaj velikost sile, ki jo stalni zgornji podočnik prenese, ne da bi se kolagenska vlakna pozobnice pretrgala. Uporabi spodnje podatke in Preglednico 8.

Natezna trdnost pozobnice (normalno obremenjen zob) = 3,8 MPa (N/mm^2)

Gostota Sharpeyjevih vlaken: 30.000/ mm^2 (normalno obremenjen zob)

Poševna skupina kolagenskih vlaken vstopa v cement in alveolno kost pod kotom 45°.

Preglednica 8: Površina korenine oz. korenin posameznih vrst stalnih zob (S) in odstotek površine korenin vseh zob v enem kvadrantu (%) (Povzeto po Jepsen A. Acta Odontol Scand 1963; 21: 35–46)

MAKSILA	S (mm ²)	%
prvi sekalec	204	10
drugi sekalec	179	9
podočnik	273	14
prvi ličnik	234	12
drugi ličnik	220	11
prvi kočnik	433	22
drugi kočnik	431	22
Skupaj	1974	100
MANDIBULA	S (mm ²)	%
prvi sekalec	154	8
drugi sekalec	168	9
podočnik	268	15
prvi ličnik	180	10
drugi ličnik	207	11
prvi kočnik	431	24
drugi kočnik	426	23
Skupaj	1834	100

Nariši kvadrat, ki ima enako površino kot korenine vseh stalnih zob v ustih enega človeka.

Naredi izračun velikosti sile še za stalno spodnjo šestico.

Pregledal: _____

Ime in priimek: _____

Datum: _____

1.6 VAJA: ZOBISČNI ODRASTEK, DLESEN

Preglednica 9: Določanje struktur v zobiščnem odrastku.

ZOBISČNI ODRASTEK (dekalcinat):	Prerez:	
	vzdolžni	prečni
lamina cribriformis	+	+
bukalna in lingvalna kompakta	+	+
spongioza (kostni tramiči in mozgovni prostori)	+	+
osteoblasti	+	+
Volkmannov kanal	+	+
Haversov kanal	+	+
snopasta kost, Sharpeyjeva vlakna	+	+
medzobni kostni pretin	+	+
alveolni rob, dno in stranske stene	+	

NALOGA 1: Na poljubnem mestu ob korenini izmeri širino zobnične špranje (PŠ) in debelino lamine cribriformis (LC).

Oznaka preparata: _____ Širina PŠ: _____ μm Debelina LC: _____ μm

NALOGA 2: Nariši Volkmannov kanal (VK) v lamini cribriformis in izmeri njegov premer.

Oznaka preparata: _____ Premer VK: _____ μm

Dopolni trditev: Volkmannov kanal povezuje _____ in _____.

Preglednica 10: Določanje struktur v gingivi.

GINGIVA (dekalcinat):	Vzdolžni prerez
gingivni rob	+
gingivni žleb (sulcus gingivae)	+
prosta in prirasla gingiva	+
gingivni epitelij:	+
a) zunanji (epitelijski jeziki, vezivne papile, poroženela plast)	
b) sulkusni	
c) pripojni	
lamina propria, kolagenski snopi	+
zunanja bazalna lamina	+
notranja bazalna lamina	+
medzobna papila, medzobna kolagenska vlakna	+
mukogingivna meja (linea girlandiformis)	+

NALOGA 3: Nariši vzdolžni prerez zoba z obzobnimi tkivi pod manjšo povečavo. Označi epitelije dlesni, lamino proprio dlesni, dlesnin žleb, žleb proste dlesni in rob alveolne kosti (limbus alveolaris). Izmeri širino proste dlesni.

Oznaka preparata: _____ Širina proste dlesni: _____ μm

NALOGA 4: Nariši zgradbo zunanlega dlesninega epitelija. Označi poroženelo plast, epitelijske jezike, vezivne papile in zunanjo bazalno membrano.

Oznaka preparata: _____

NALOGA 5: Nariši zgradbo notranjega dlesninega epitelija. Označi rob dlesni, pripojni epitelij, sulkusni epitelij in notranjo bazalno lamino.

Oznaka preparata: _____

NALOGA 6: Izmeri širino epitelijskega in vezivnega pripoja dlesni.

Oznaka preparata: _____

Širina epitelijskega pripoja dlesni: _____ μm

Širina vezivnega pripoja dlesni: _____ μm

Pregledal: _____

1.7 PRIPRAVA NA PRAKTIČNI PRESKUS ZNANJA

V zbirki poišči preparate in določi navedene tkivne strukture in bolezenske spremembe.

Oznake za tkiva: S – sklenina, D – dentin, C – cement, PU – pulpa, PO – pozobnica, G – gingiva, K – kost.

1) ZV69 (S, neprizemska sklenina), ZV1 (D, končne razvejitve tubula v obliki črke Y), DV32 (PU, Höhlova in Weilova plast), ZP10 (C, cementocitna lakuna), DV51 (PO, Malassezov epiteljski ostanek), DV80 (K, Sharpeyjeva vlakna v lamini cribriformis), DV40 (G, pripojni epitelij in notranja bazalna lamina)

2) ZV1 (S, Retziusova črta), ZV39 (D, prečno prerezani tubuli), DV65 (PU, kapilare v površinskih plasteh pulpe), ZV4 (C, necelični cement s pretežno zunanjimi kolagenskimi vlakni), DV5 (PO, poševna skupina kolagenskih snopov), DV14 (K, Haversove in vmesne lamele), DV55 (G, žleb proste dlesni, prosta in prirasla dlesen)

3) ZV24 (S, fisura na grizni ploskvi), ZV69 (D, Ebnerjeve črte), DV42 (PU, Korffova in retikulinska vlakna), DV14 (C, cementoblasti in precement), DV6 (PO, intersticijski prostor), DV9 (K, Volkmannov kanal v lamini cribriformis), DV11 (G, dlesnin rob)

4) ZV23 (S, neonatalna črta), ZV72 (D, Owenove črte), DV44 (PU, pulpo-dentinska membrana), DV80 (C, cementociti), DV 52 (PO, Malassezov epiteljski ostanek), DV83 (K, Sharpeyjeva vlakna v lamini cribriformis), DV82 (G, pripojni epitelij)

5) ZV25 (S, predrojstna in porojstna sklenina), DV73 (Ebnerjeve in Owenove črte), ZV42 (PU, anatomska in fiziološka apikalna odprtina), ZP27 (C, necelični cement s pretežno zunanjimi kolagenskimi vlakni), DV81 (PO, Malassezov epiteljski ostanek), DV70 (K, Haversov in vmesni lamelni sistem lamine cribriformis), DV80 (G, pripojni epitelij)

6) ZV61 (S, perikimacija), ZV64 (D, interglobulni dentin v kroni), DV7 (PU, PO, Hertwigova epiteljska nožnica), DV17 (C, cementoblasti, precement), DV18 (PO, intersticijski prostor), DV14 (K, Volkmannov kanal), DV40 (G, zunanji dlesnin epitelij, epiteljski jeziki)

7) ZV17 (S, Hunter-Schregerjeve proge), ZV47 (D, interglobulni dentin v korenini), DV23 (PU, Rashkowov pletež), ZP11 (C, rastna črta, cementna lamela), DP1 (PO, intersticijski prostor), DV5 (K, limbus alveolaris), DP7 (K, spongioza z mozgovnimi prostori in kostnimi tramiči), DV5 (G, žleb proste dlesni)

8) ZV62 (S, podaljšek odontoblasta v sklenini), ZV59 (D, Tomesova zrnata plast), DP2 (PU, nepravi dentikli), ZV73 (C, Sharpeyjeva vlakna), DP6 (PO, snopi kolagenskih vlaken), DV80 (K, osteoblasti lamine cribriformis), DV40 (G, dlesnin rob)

9) ZP2 (S, skleninski čopek in lamela), ZP 10 (D, Tomesova zrnata plast), DV37 (PU, pravi dentikle), ZV6 (C, hiper cementoza), DP7 (PO, intersticijski prostor), DV78 (K, bukalna in lingvalna kompakta), DV14 (G, lamina propria dlesni, vezivne papile)

10) ZV10 (S, razpoka), ZV64 (D, fiziološki sekundarni dentin), ZV51 (PU, pulpo-periodontalna komunikacija), ZV32 (C, skleninsko-cementni nestik), DV84 (PO, Malassezov epiteljski ostanek), DV83 (K, limbus alveolaris), DV55 (G, muko-gingivna meja)

11) ZP7 (S, valovit potek SDM), DV47 (D, reparativni dentin), ZV24 (PU, apikalna delta), ZV39 (C, cement prekriva sklenino), DV80 (PO, Malassezov epiteljski ostanek), DV18 (K, Volkmannov kanal), DV80 (G, muko-gingivna meja)

12) ZV48 (S, notranji madež), ZV26 (D, mrtvi pas), DV67 (PU, fibrozirana pulpa v divertiklu), ZP10 (C, hipercementoza), DV84 (K, Sharpeyjeva vlakna v lamini cribriformis), DV82 (G, muko-gingivna meja)

13) ZV72 (S, površinski zavoj prizem), ZV73 (D, plaščni dentin zobne korenine), ZV75 (PU, trakasta zaapnitev), DV79 (C, apikalna cementna zadebelitev), DV78 (K, Haversov kanal), DV9 (G, transseptalna skupina kolagenskih snopov)

14) ZV69 (S, kodrat potek prizem), ZV31 (D, razjede na korenini mlečnega zoba), DV48 (PU, pulpo-dentinska membrana), ZV67 (C, cementna zadebelitev v vzdolžni koreninski brazdi), DV82 (K, Volkmannov kanal), DV39 (G, transseptalna skupina kolagenskih snopov)

15) ZV22 (S, podaljšek odontoblasta v sklenini), (D, erozija), DV2 (PU, argirofilna vlakna), DV13 (C, interradičularna cementna zadebelitev), ZV69 (C, celični cement z notranjimi kolagenskimi vlakni), DV14 (K, površinski lamelni sistem), DV79 (osteoblasti lamine cribriformis), DV83 (G, muko-gingivna meja)

16) ZV72 (S, Hunter-Schregerjeve proge), DV87 (D, predentin s kalkoglobuli), DV75 (PU, kapilare v površinskih plasteh pulpe), ZV49 (C, skleninsko-cementni nestik), DP6 (K, bukalna in lingvalna kompakta), DV82 (G, sulkusni epitelij)

17) ZV61 (S, notranji madež), DV10 (D, Tomesovi podaljški odontoblastov), DV33 (PU, Rashkowov pletež), ZV64 (C, cement prekriva sklenino), DP7 (K, bukalna in lingvalna kompakta), DV17 (G, notranja bazalna lamina)

18) ZV21 (S, prečne proge), ZV71 (D, fiziološki sekundarni dentin), DV44 (PU, odontoblasti, s celicami revna in s celicami bogata plast), DV80 (C, Sharpeyjeva vlakna), DP1 (K, Volkmannov kanal), DV78 (K, Sharpeyjeva vlakna v lamini cribriformis), DV6 (G, zunanja bazalna membrana)

19) ZV71 (S, neprizemska sklenina), ZV50 (D, reparativni dentin), DV 59 (PU, anatomsko in fiziološka apikalna odprtina), ZV73 (C, rastne črte, cementne lamele), DV14 (K, limbus alveolaris), DV11 (G, zunanja bazalna membrana)

1.8 LITERATURA

Gašperšič D, Jan J. Histologija zobnega organa. 3rd ed. Ljubljana: Medicinska fakulteta UL; 2003.

Gašperšič D, Cvetko E, Jan J. Zgradba zoba – mikroskopski prikaz s pojasnili. Medicinska fakulteta UL; 2006.

Jepsen A. Root surface measurement and a method for x-ray determination of root surface area. *Acta Odontol Scand* 1963; 21: 35–46.