




# ● Akutni koronarni sindrom

- asist. Vesna Homar, dr.med.spec.
  - Katedra za družinsko medicino MF Ljubljana
  - ZD Vrhnika, Služba za nujno medicinsko pomoč

# AKUTNI KORONARNI SINDROM



- Tipična starost...
- Tipična bolečina (je/ni...)
- Ukrepi laikov
- Navodila po telefonu
- Snemanje 12-kanalnega EKG
- Markerji nekroze miokarda



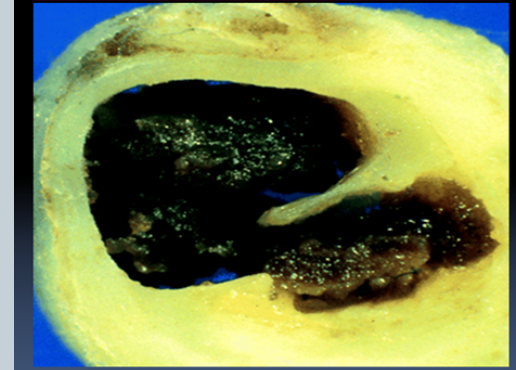
# AKUTNI KORONARNI SINDROM



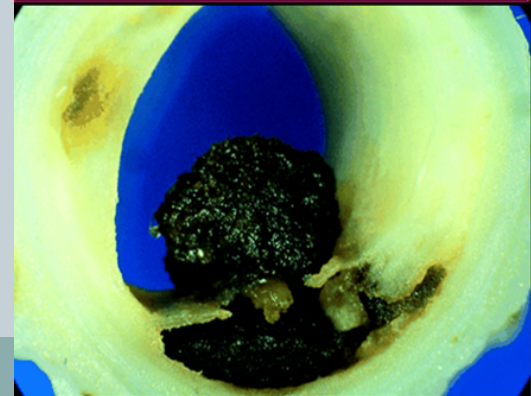
## 5 tipov AMI

- Trombotično-embolični
- Ishemični
- Nenadna srčna smrt
- Ob PCI/CABG
- Restenoza stenta

ST Elevation MI



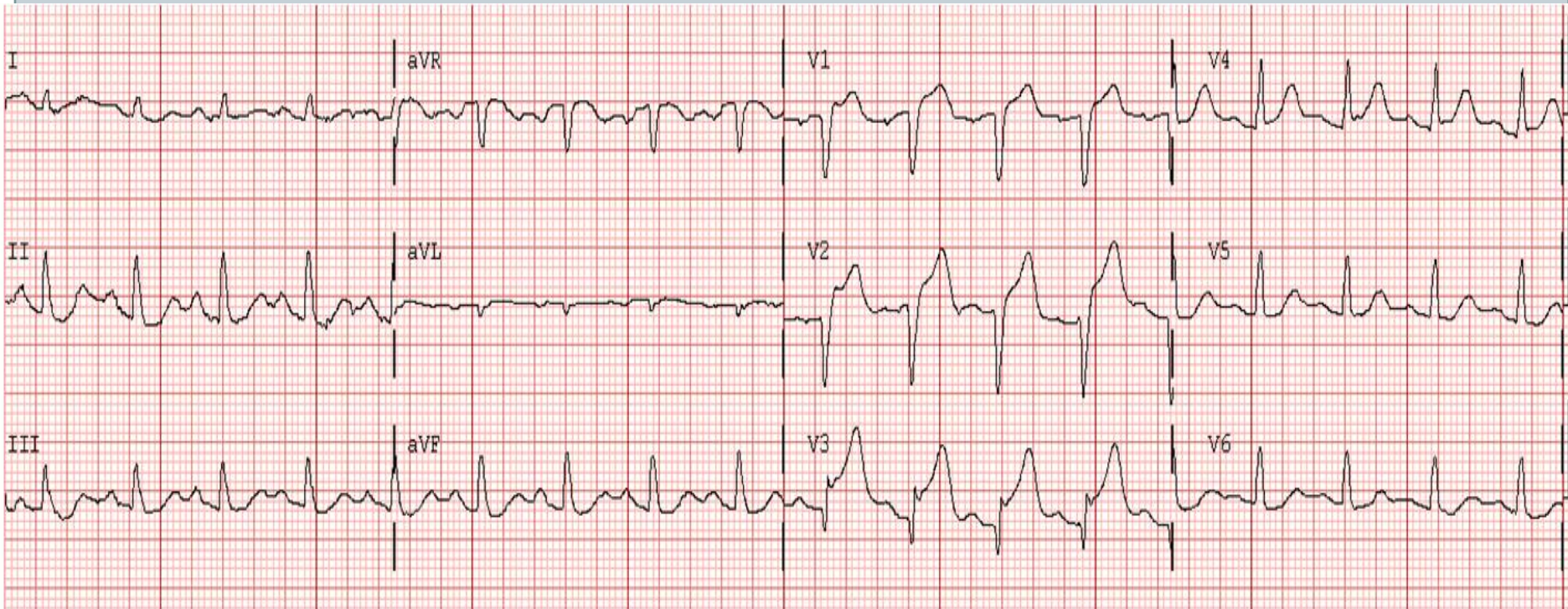
Non ST elevation MI  
( Unstable angina)



# STEMI



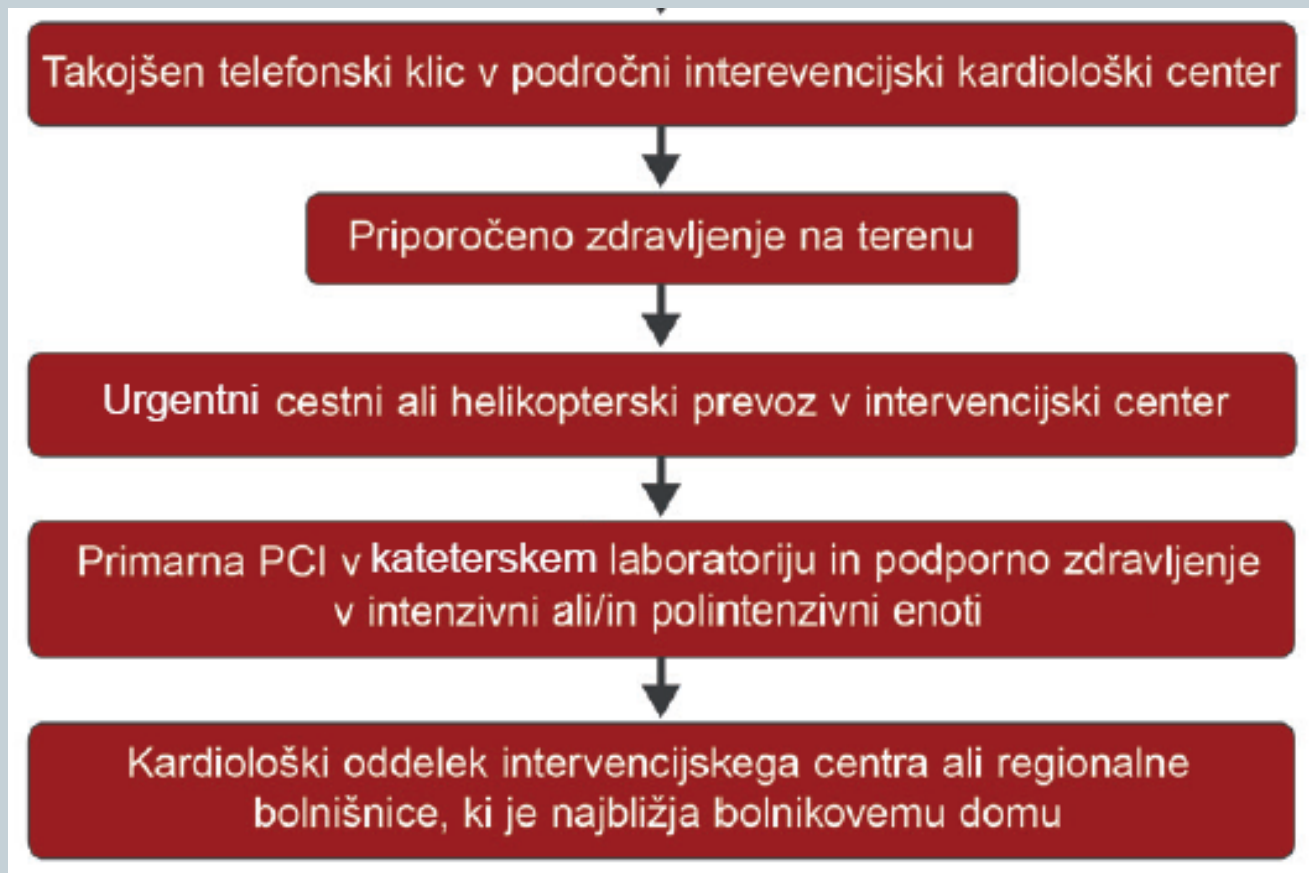
- EKG: Elevacija ST spojnice ali novonastali LKB



# STEMI



- EKG: Elevacija ST spojnice ali novonastali LKB





# STEMI – ZDRAVILA 1



- **Morfij** (do 0.1mg/kg i.v. + Reglan 10mg i.v.)
- **O<sub>2</sub>** za vzdrževanje SpO<sub>2</sub> med 0.94 in 0.98
- **Nitrolingual** (2 vpiha, ne pri STEMI spodnje-zadnje stene, ne pri hipotenziji in ne pri Viagri)
- **Aspirin** (Direct 500 p.o. ali Aspegic 500 i.v.)

**Heparin** 70-100E/kg (običajno **1-2ml!!!**)

...in še:

# STEMI – ZDRAVILA 2



Po dogovoru s specialistom na KOIIMu/OIIMu  
inhibitor P<sub>2</sub>Y<sub>12</sub>:

- Klopido­grel (Plavix 600mg, 2 tbl)

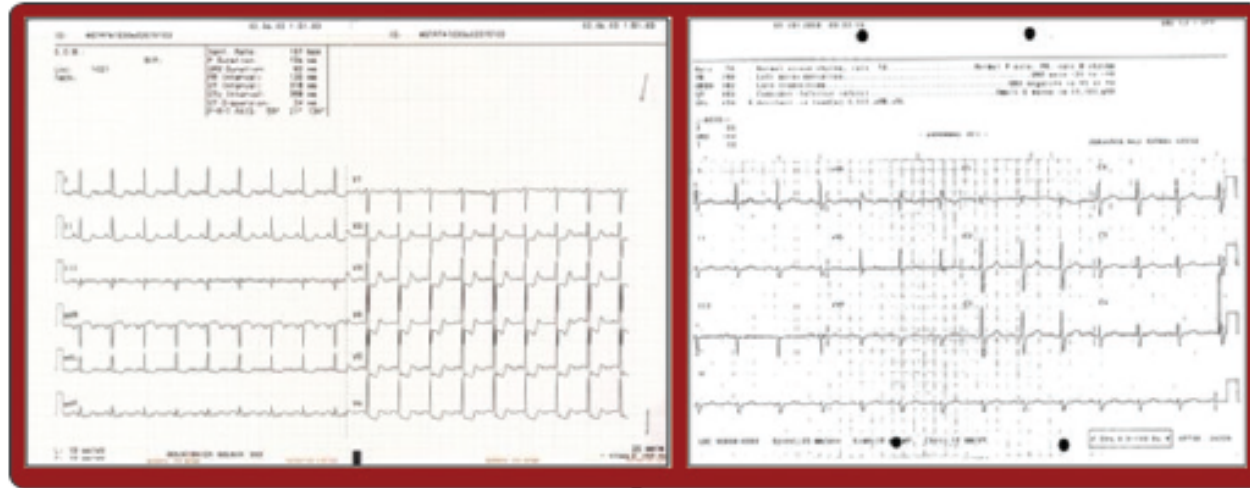
ali

- Prasugrel (Efient 60mg, 6 tbl)

ali

- Tikagrelor (Brilique 180mg, 2tbl)

# NSTEMI/NAP



**"MONA" ob sumu na AKS  
NE pa heparin in inhibitor P2Y12**

**Urgentni prevoz v pripadajočo bolnišnico, ki lahko v vsakem času opravi ultrazvok srca, CT prsnega koša in po potrebi ostale diagnostične preiskave**

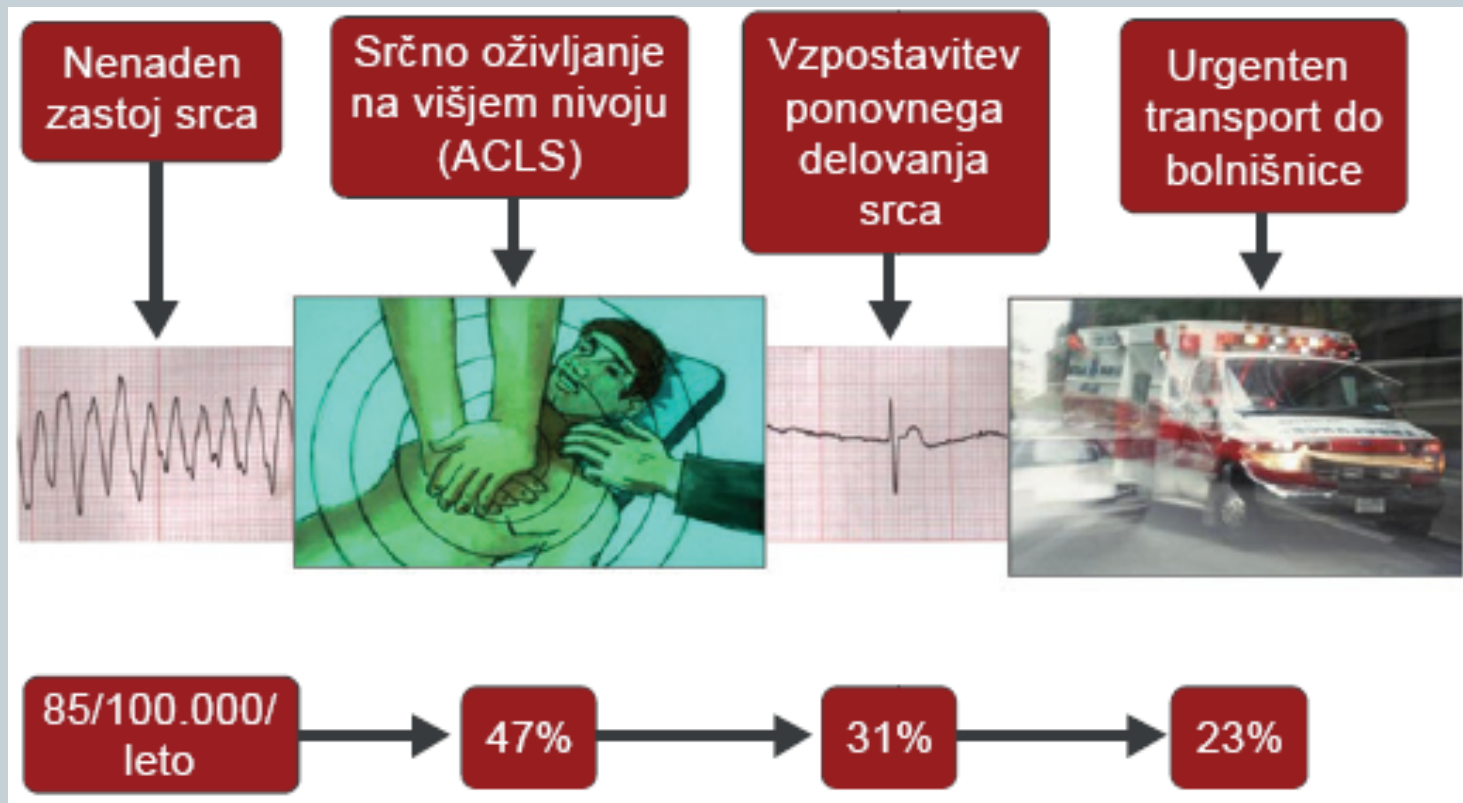


# AKS - drugo



- **SPREMSTVO!!!**
- **A-B-C-D-E pristop:**
  - ✓ A: prosta dihalna pot
  - ✓ B: SpO<sub>2</sub>, kapnometrija, frekvenca dihanja
  - ✓ C: RR, stalen EKG monitoring, **i.v.kanal levo**, kapilarni povratek, kri za preiskave?
  - ✓ D: glu., AVPU/GCS
  - ✓ E: temperatura; glede na okoliščine

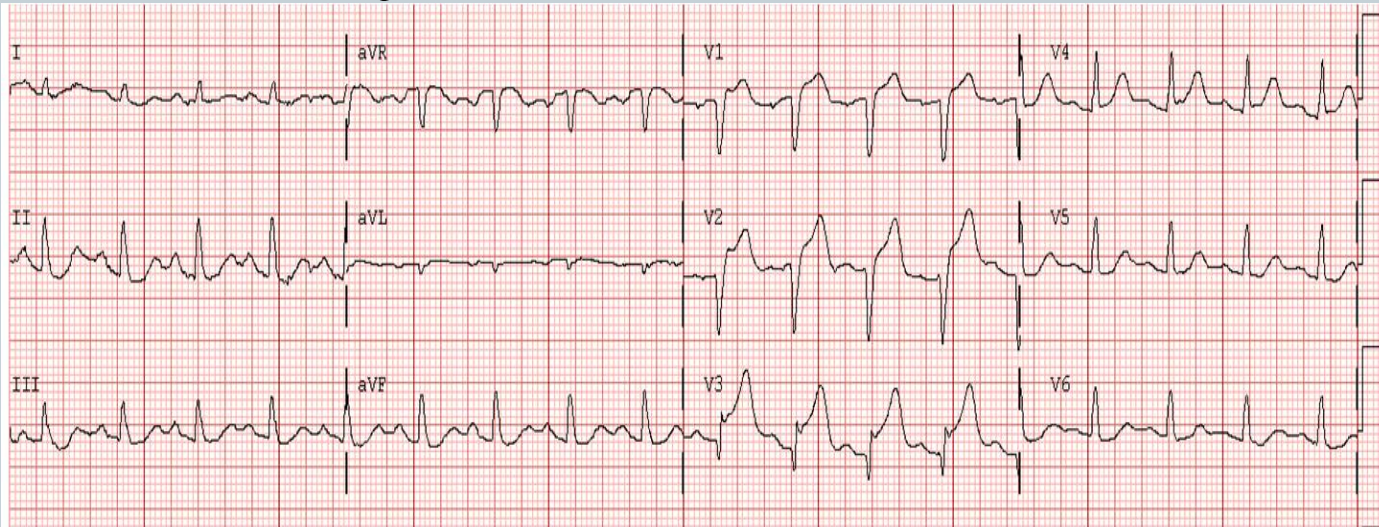
# PRIMARNI SRČNI ZASTOJ



# PRIMARNI SRČNI ZASTOJ



- **Poreanimacijski EKG**



- **„Hitra pot“ za STEMI (ca-PCI)**

# Ohlajanje po srčnem zastoju



- SZUM: če znate – DA!!!
- Preprečujemo hipertermijo ali hipotermijo
- Hladna FR ali obloge
- Relaksacija





dreamstime.com

# AKS - povzetek



AKS	
Najpogostejši vzrok	trombembolični dogodek
Dogodek napoveduje	Nestabilna AP
Očitna simptomatika	Tipična bolečina v prsih
Navodila laikom	Mirovanje, Aspirin ali TPO
Ukrepanje na terenu	MONA z “dodatki”
Ukrepanje v bolnišnici	Primarna PCI
Čas do bolnišnice	90min