



# **REHABILITACIJA BOLNIKOV Z ARTROZO SPODNJIH UDOV**

Asist. dr. Tadeja Hernja Rumpf, dr. med.,  
specialistka fizikalne in rehabilitacijske medicine

# ARTROZA KOLKA IN KOLENA

- Eni izmed najpogostejših kroničnih obolenj
- Pri starejših najpogostejši vzrok za zmanjšane zmožnosti
- Prisotnost bolečine
- Omejitve pri dejavnostih in sodelovanju
  - 60% odraslih poroča o omejitvah pri različnih aktivnostih
  - 40% od teh potrebuje pomoč druge osebe pri vsakodnevnih aktivnostih
  - 38% jih poroča o poslabšanju odnosov znotraj družine



# ARTROZA KOLKA IN KOLENA

- S podaljševanjem življenjske dobe se povečuje tudi število bolnikov z napredovalo obliko artroze
- Natančen vzrok za nastanek artroze ni znan
- Številni dejavniki tveganja:
  - Staranje
  - Ženski spol
  - Predhodne poškodbe (kosti, meniskusi ali vezi)
  - Predhodna vnetja (protin, revmatoidni artritis, okužbe)
  - Genetski dejavniki
  - Povečana telesna teža
  - Diabetična nevropatija
  - Ponavljajoče se preobremenitve pri nekaterih športih in poklicih



# ARTROZA

- Temelj je v bolezni in propadanju hialinega hrustanca (kolagenska vlakna in proteoglikanski matriks)
- Primarna
- Sekundarna



# STADIJI OBRABE HRUSTANCA

1. Zdrav hrustanec
2. Povečana lomljivost kolagenskih vlaken, zmanjšanje števila hondrocitov
3. Spremenjen metabolizem hondrocitov



# DIAGNOZA ARTROZE

- Anamneza
- Klinični pregled
- Radiološke preiskave



# EULAR PRIPOROČILA ZA POSTAVITEV DIAGNOZE ARTROZE KOLENA

## SIMPTOMI:

- Bolečina v sklepu
- Jutranja okorelost- kratkotrajna
- Zmanjšana funkcija

## ZNAKI:

- Krepitacije
- Omejena gibljivost
- Kostna zadebelitev

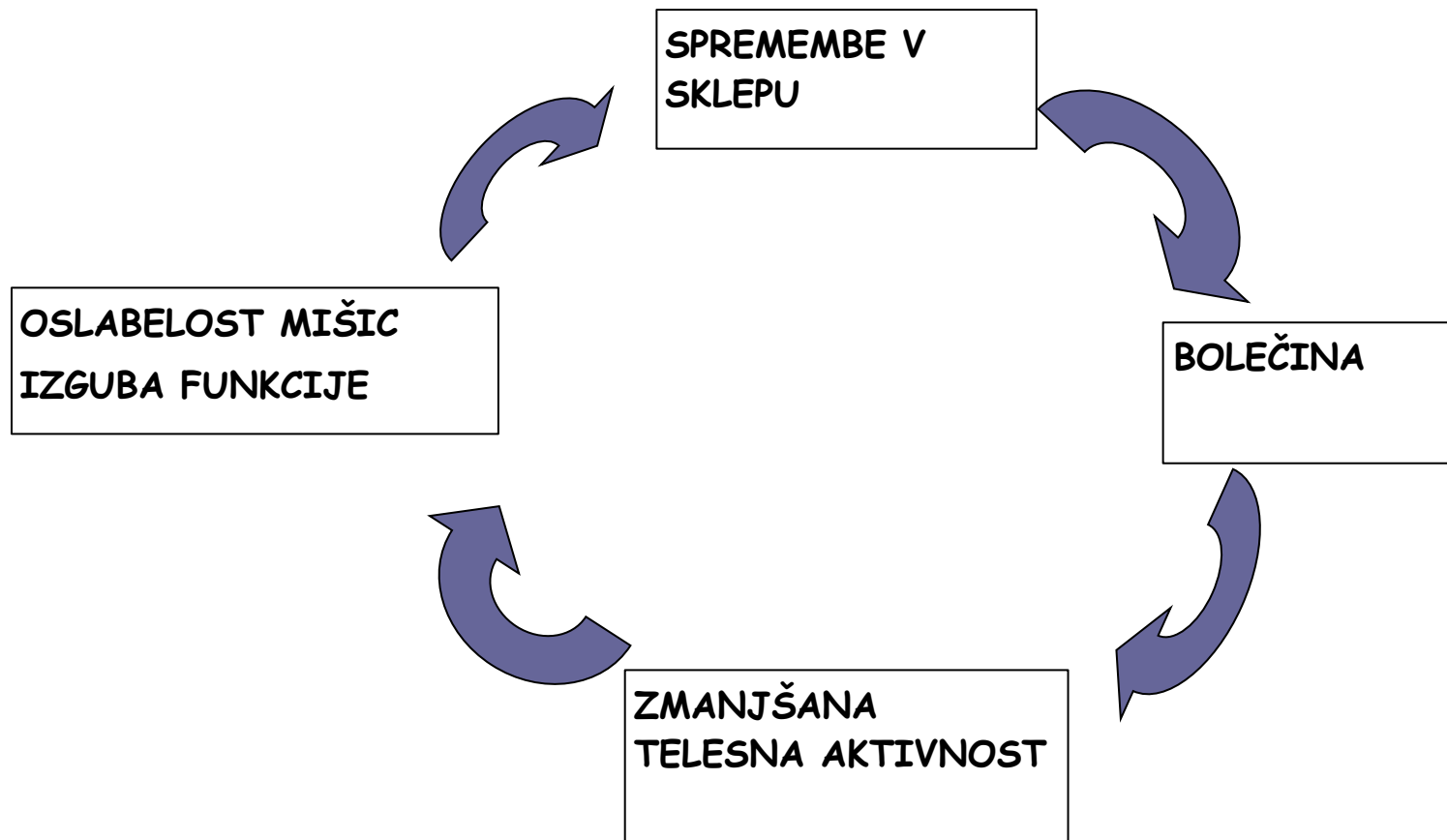


# POSTAVITEV DIAGNOZE ARTROZE KOLKA

- Bolečina v sklepu
- Omejena notranja rotacija kolka (manj kot  $15^\circ$ )
- Omejena fleksija kolka (manj kot  $115^\circ$ )







# DIAGNOZA

## Radiografske spremembe

- - zožena sklepna špranja
- - podhrustančna skleroza
- - robni osteofiti
- - subhondralne ciste
- - prosta telesa (kolk, koleno)

## MRI

- Sinovialna hipertrofija
- Sinovialni izliv
- Edem kostnega mozga
- Kapsularna fibroza



# KLINIČNE SMERNICE ZA NEFARMAKOLOŠKO ZDRAVLJENJE

- EULAR- z dokazi podprtih 11 priporočil za obravnavo bolnikov z artrozo kolka in kolena
  - 1) Prvi pregled: natančna anamneza in klinični status, ocena vpliva bolezni na izvajanje DA, na omejitve sodelovanje na področju dela ali izobraževanja in prostočasnih dejavnosti in na razpoloženje
  - 2) Individualno prilagojena obravnava
  - 3) Celostna obravnava
  - 4) vključitev kratkoročnih in dolgoročnih ciljev
  - 5) Izobraževanje in obveščanje bolnika o bolezni



# KLINIČNE SMERNICE ZA NEFARMAKOLOŠKO ZDRAVLJENJE

- 6) ) Izbrano učenje vaj v telovadnici ali v vodi glede na bolnikove želje: od 30 do 60 min na dan zmerne aerobne vadbe in progresivno izvajanje vaj za moč zmerne ali visoke intenzivnosti (od 8 do 12 ponovitev) vseh večjih mišičnih skupin vsaj dvakrat na teden
- 7) Cilj je naučenje vaj, ki jih nato bolnik izvaja v domačem okolju (vaje za moč mišic sp. udov, aerobne vaje, vaje za ohranjanje obsega gibljivosti, vaje za raztezanje



# KLINIČNE SMERNICE ZA NEFARMAKOLOŠKO ZDRAVLJENJE

- 8) Svetovanje in dajanje navodil glede izgube telesne teže čezmerno hranjenim bolnikom
- 9) Udobna obutev: nizka peta, debel podplat, podpora stopalnih lokov
- 10) Svetovanje glede pripomočkov za hojo (bergla, recipročna hodulja, hodulja s kolesi)
- 11) Zagotovljen dostop do poklicne rehabilitacije-nasveti in navodila (izogibanje počepom, dvigovanju težkih bremen, specifičnim športom), prilagoditve delovnega mesta in dostopa



RAZTEZNE VAJE  
VAJE ZA MOČ  
AEROBNE VAJE



# TERMOTERAPIJA

- - kopeli za ogrevanje
- - parafinske obloge
- - termopak
- - obsevanje z IR žarki



# TERMOTERAPIJA

- **INDIKACIJE**
- Kronična degenerativna obolenja sklepno- kostnega sistema
- Uvod v druge oblike fizikalne terapije
- **KONTRAINDIKACIJE**
- Poškodbe v akut. fazah
- Nastajajoč edem
- Prisotna krvavitev, rana
- Akutna vnetja
- Flebotromboza
- **PAOB**
- Varice
- Malignomi
- Motnje občutljivosti
- Urični artritis





# ELEKTROTERAPIJA

- TENS
- Površinsko protibolečinsko električno draženje-TENS
- Diadinamski tokovi
- Interferenčna terapija
- KONTRAINDIKACIJE
- Srčni spodbujevalnik
- Karotidni sinus in požiralnik
- Senzibiliteta in kožni pokrov
- Nosečnost
- Kožna iritacija
- Koagulopatije
- Majhni otroci
- Nesodelujoč bolnik



# MAGNETOTERAPIJA

- Ohranja napetost celične membrane- izboljšano prepuščanje kisika, hranilnih snovi in vode
- Izboljšujejo se energetske rezerve v tkivu, pospešena pretvorba ADP v ATP
- Antiedematozni in analgetski učinek
- Pospešena tvorba kalusa
- Sanacija trdovratnih psevdointroz in fraktur
- Možna uporaba pri bolnikih z osteosintetskim materialom, endoprotezo



# MAGNETOTERAPIJA

- INDIKACIJE
- Posttravmatska stanja (poškodbe kosti, sklepov, kit, mišic)
- Degenerativne sklepne bolezni
- Izvensklepni revmatizem
- Vnetne revmatske bolezni
- Preležanine, kronične rane



# MAGNETOTERAPIJA- KONTRAINDIKACIJE

## ○ ABSOLUTNE

- Akutne infekcije
- Tuberkuloza, sifilis,
- Maligna obolenja
- Krvavitve, nagnjenost h krvavitvam
- Srčni spodbujevalnik
- Nosečnost
- Majhni otroci

## ○ RELATIVNE

- Težja kardiovaskularna obolenja
- Ledvična in jetrna obolenja
- gonade




# TERAPIJA Z LASERJEM

## ○ INDIKACIJE

- Rane
- Poškodba mehkih tkiv
- Revmatske bolezni
- Degenerativne sklepne bolezni
- Nevrološke bolezni
- Dermatološke bolezni
- Brazgotine

## ○ KONTRAINDIKACIJE

- Področje oči
  - Nosečnost
  - Gonade
  - Endokrine žleze
  - Srčni spodbujevalnik
  - Maligni tumorji
  - Nagnjenost h krvavitvam
  - Področje OŽS
  - Lokalne in splošne infekcije
- 

# KLINIČNE SMERNICE ZA FARMAKOLOŠKO ZDRAVLJENJE

- Ni proporočil
- Paracetamol, NSAR
- Tramadol
- Aplikacija intraartikularnih injekcij kortikosteroidov
- Aplikacija hialuronske kisline (ugoden učinek na bolečino, funkcijo in splošno stanje bolnika)



# ARTROZA GLEŽNJA

- Redko: ponavadi popoškodbeno/ pooperativno
- Difuzna bolečina pri obremenitvi
- Zmanjšan obseg gibljivosti
- Rtg
- Rehabilitacija:
  - - razbremenitev
  - - PBES
  - - hidrogimnastika
  - - kinezioterapija
  - - magnetoterapija
  - - UZ, laser



# HALLUX VALGUS

- Ena najpogostejših deformacij stopal
- Bolečina
- Moški: ženskam= 1: 10
- Predisponirajoči faktorji ( endogeni, eksogeni)
- Preprečevanje!
- Bosa hoja, široka obutev, vaje za moč intrinzičnih mišic, ortoze, NSAR
- Že razvite deformacije- operativno zdravljenje

