

Univerza v Ljubljani  
*Medicinska* Fakulteta

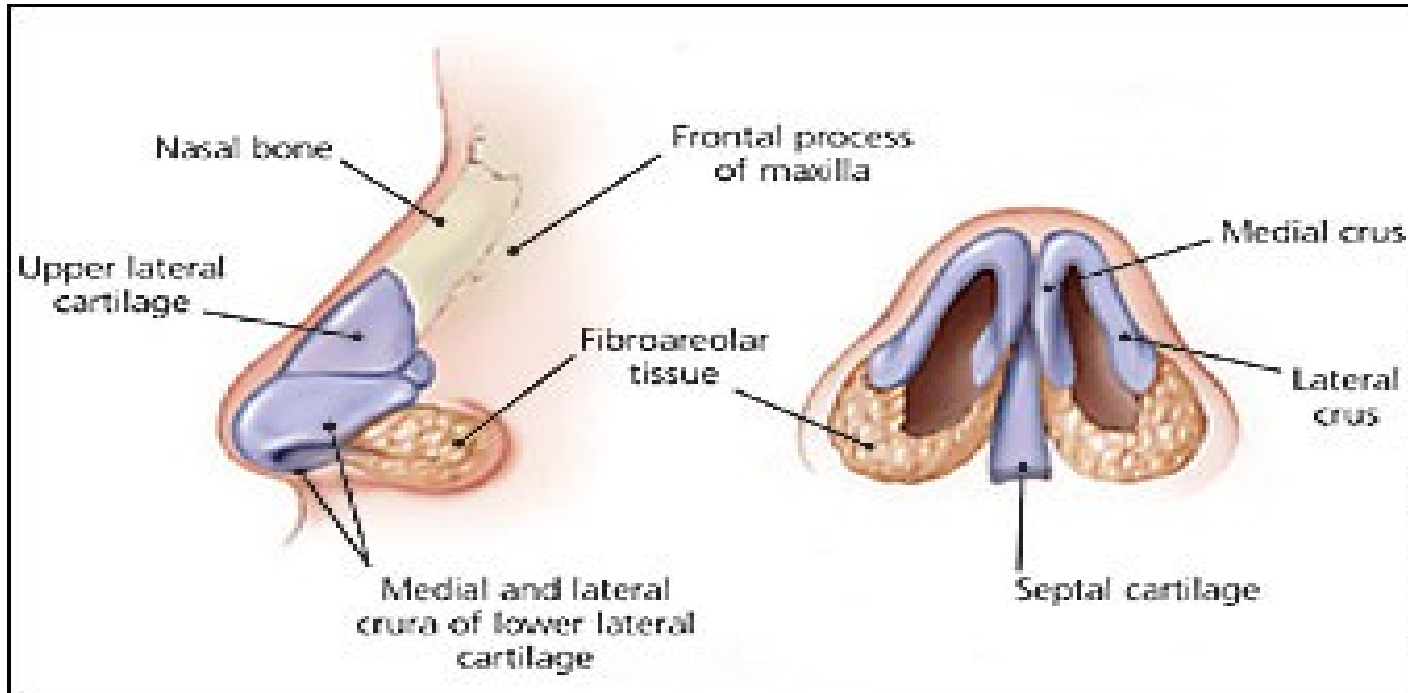


# POŠKODBE NOSU IN EPISTAKSA

**Tanja Soklič Košak**

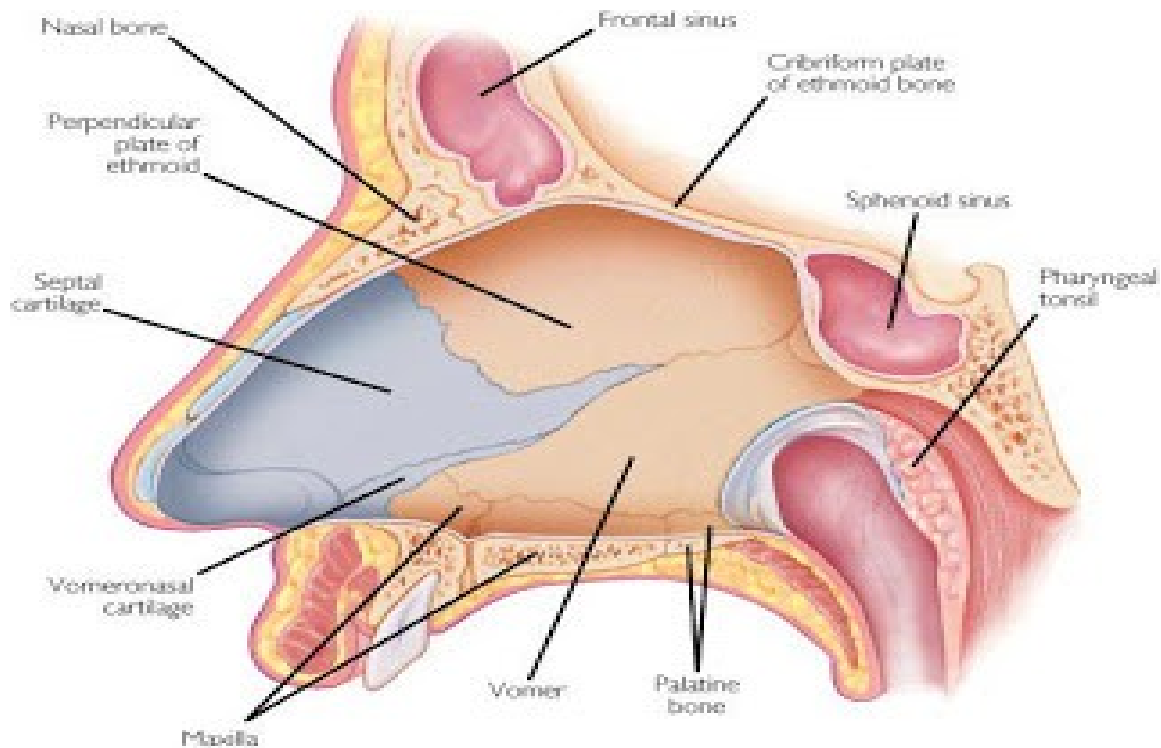
**Klinika za ORL in CFK**

# Anatomija nosu

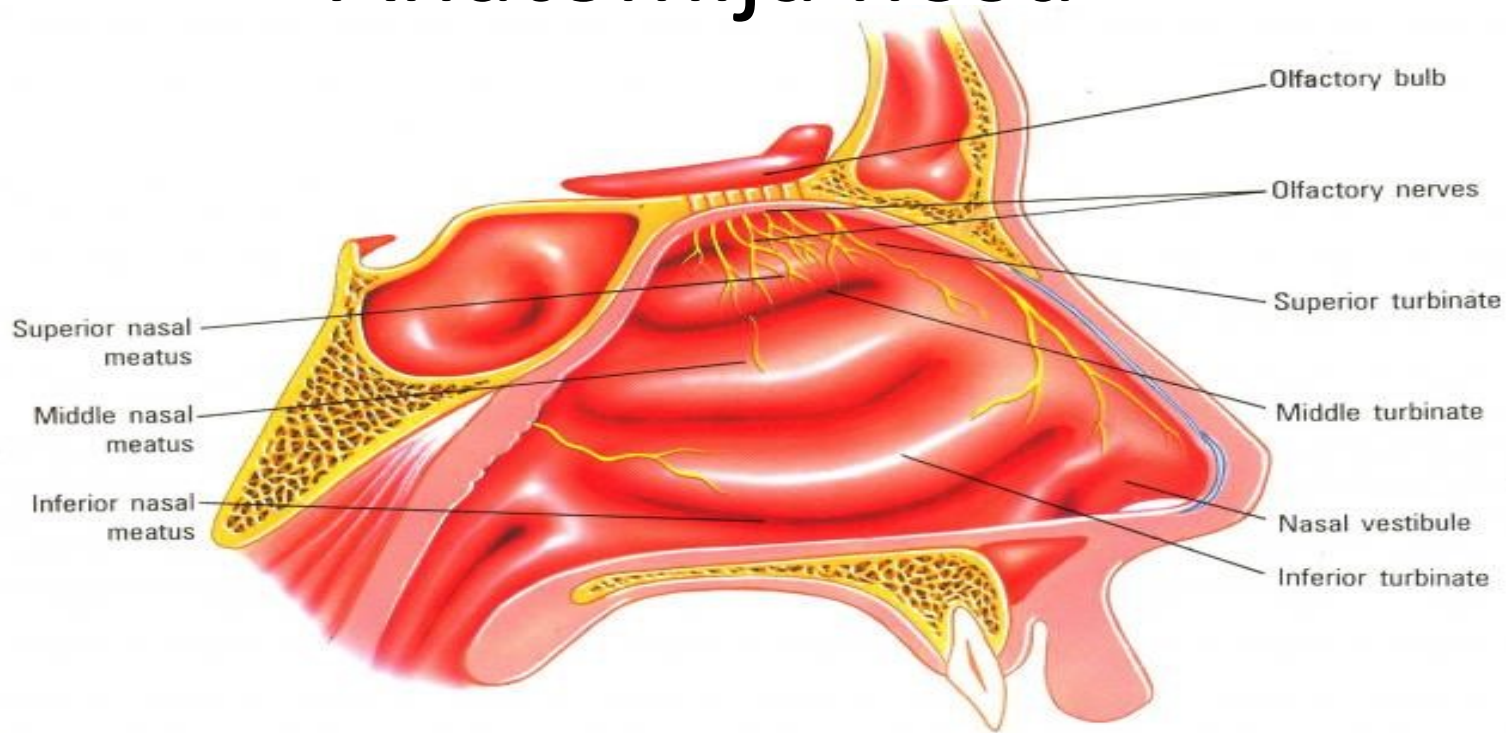


© 2004 CHRISTY KRAMES

# Anatomija nosu



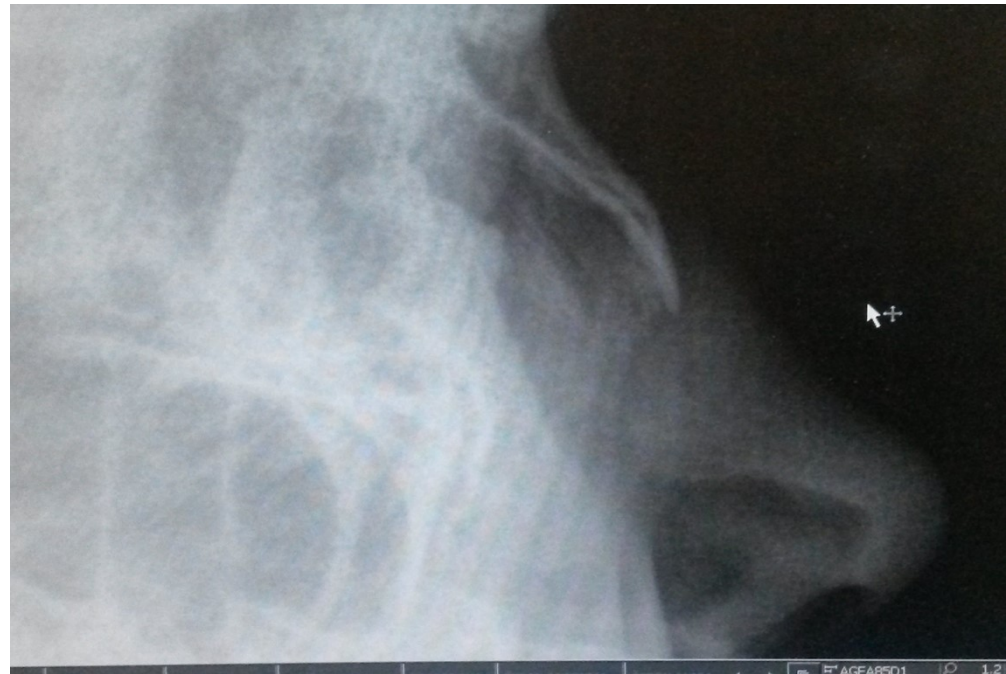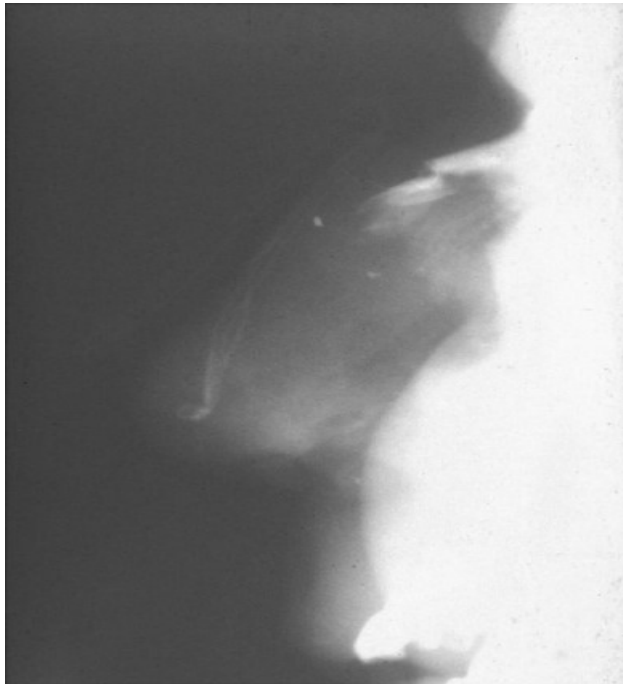
# Anatomija nosu



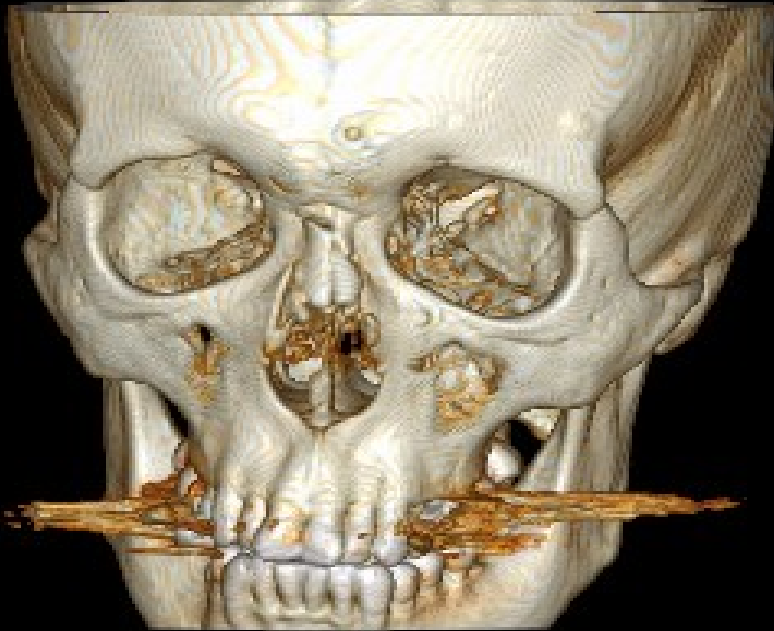
# Epidemiologija

- Moški 2-3x pogosteje kot ženske
- Starost 20-30 let
- Prometne nesreče, šport, padci, nasilje

- Majhna sila - RTG

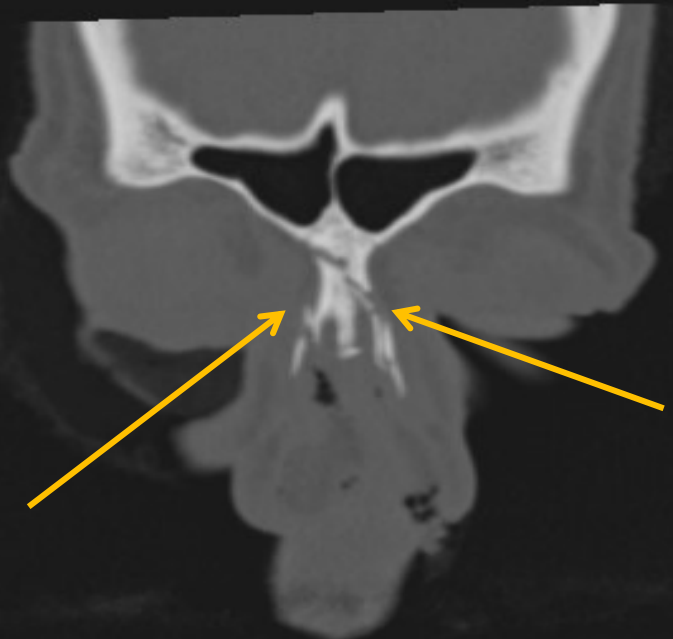


- **Velika sila - CT**



ID: 039764099  
Acc: 636735H790084

RHP

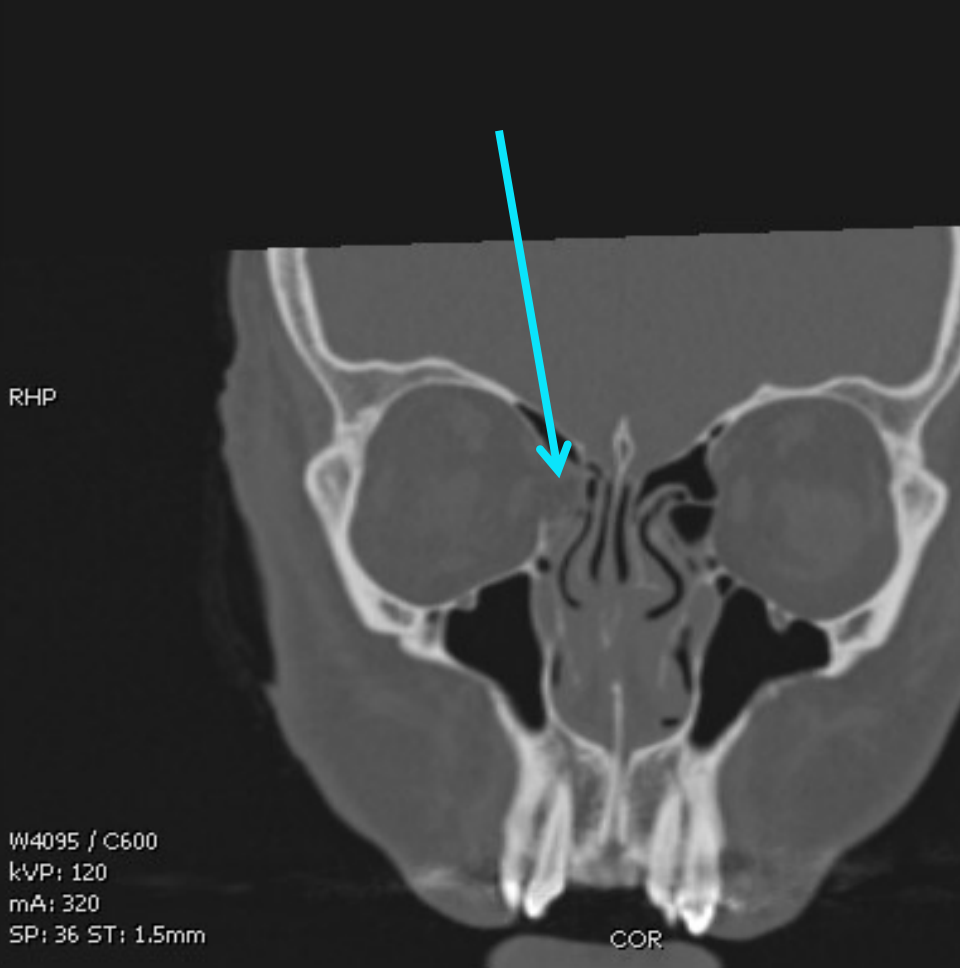
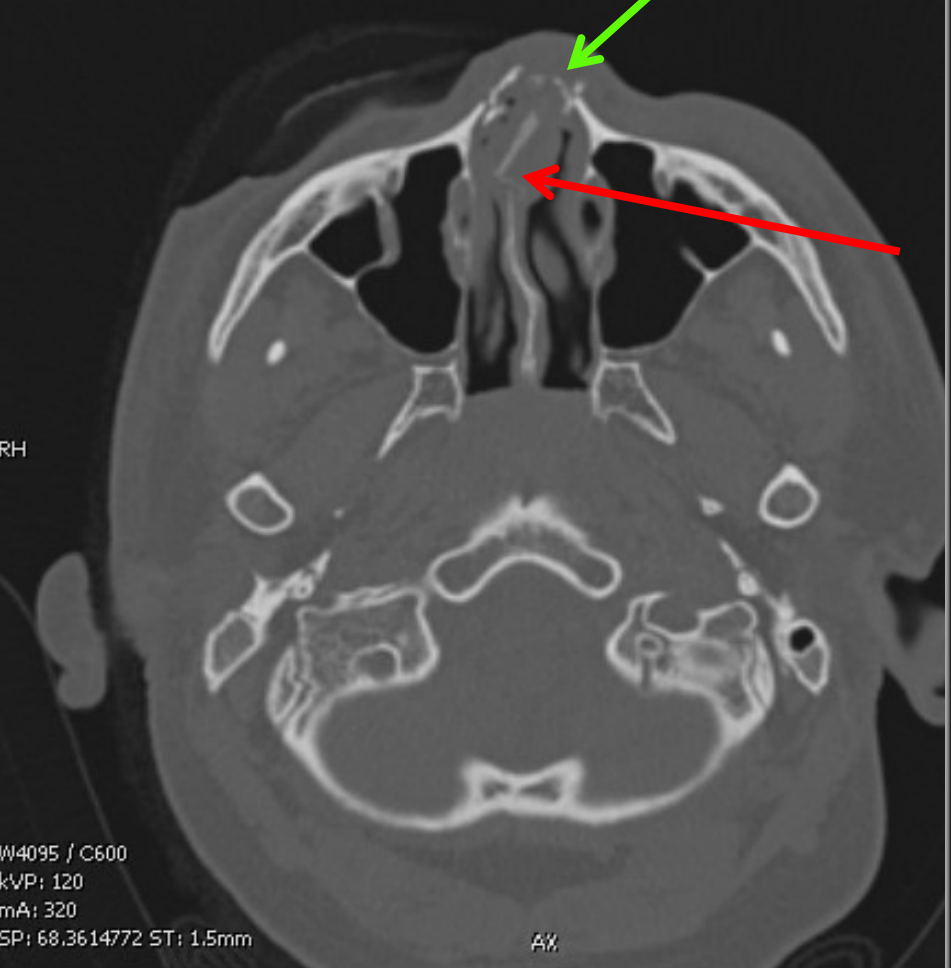

W4095 / C600  
kVP: 120  
mA: 320  
SP: 17 ST: 1.5mm

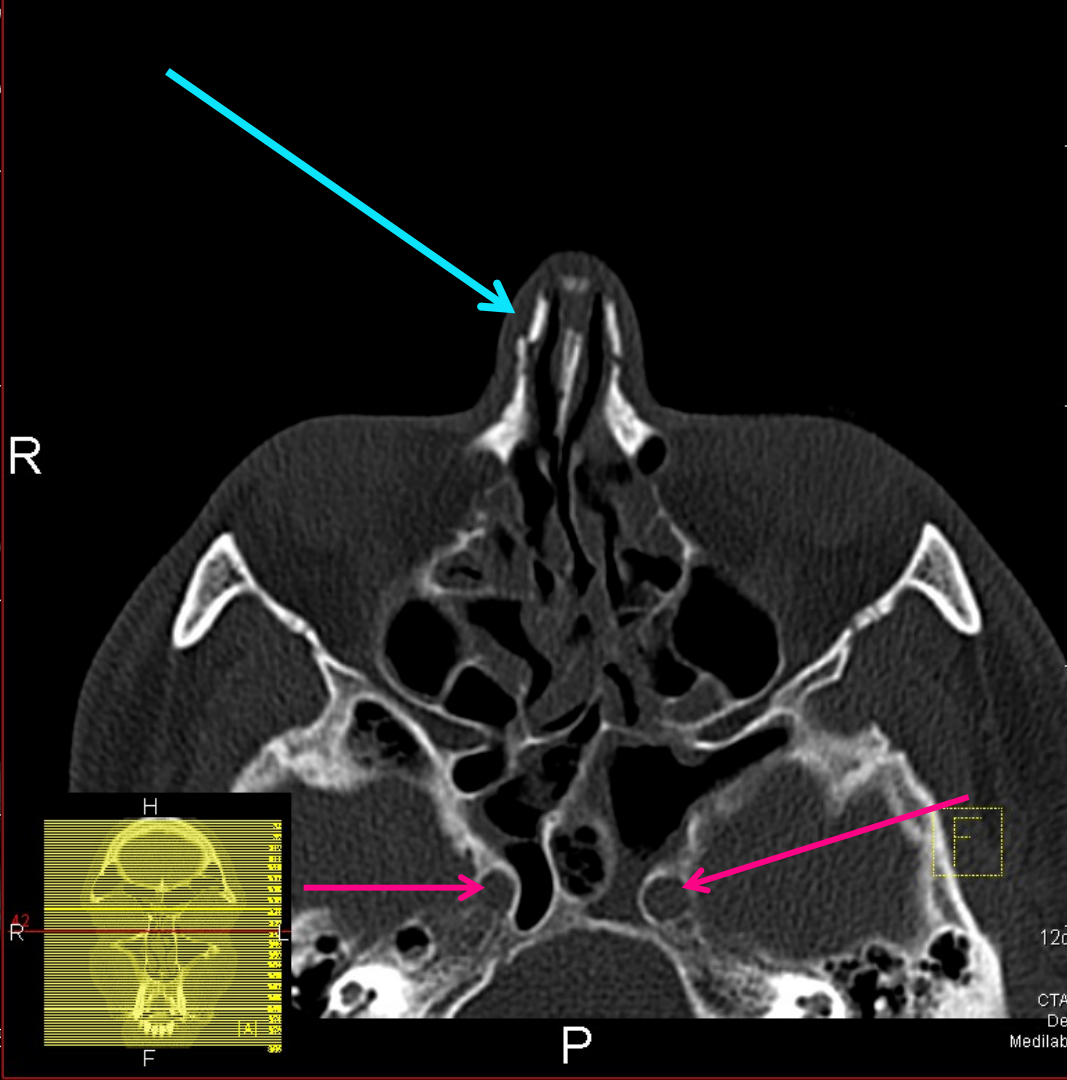
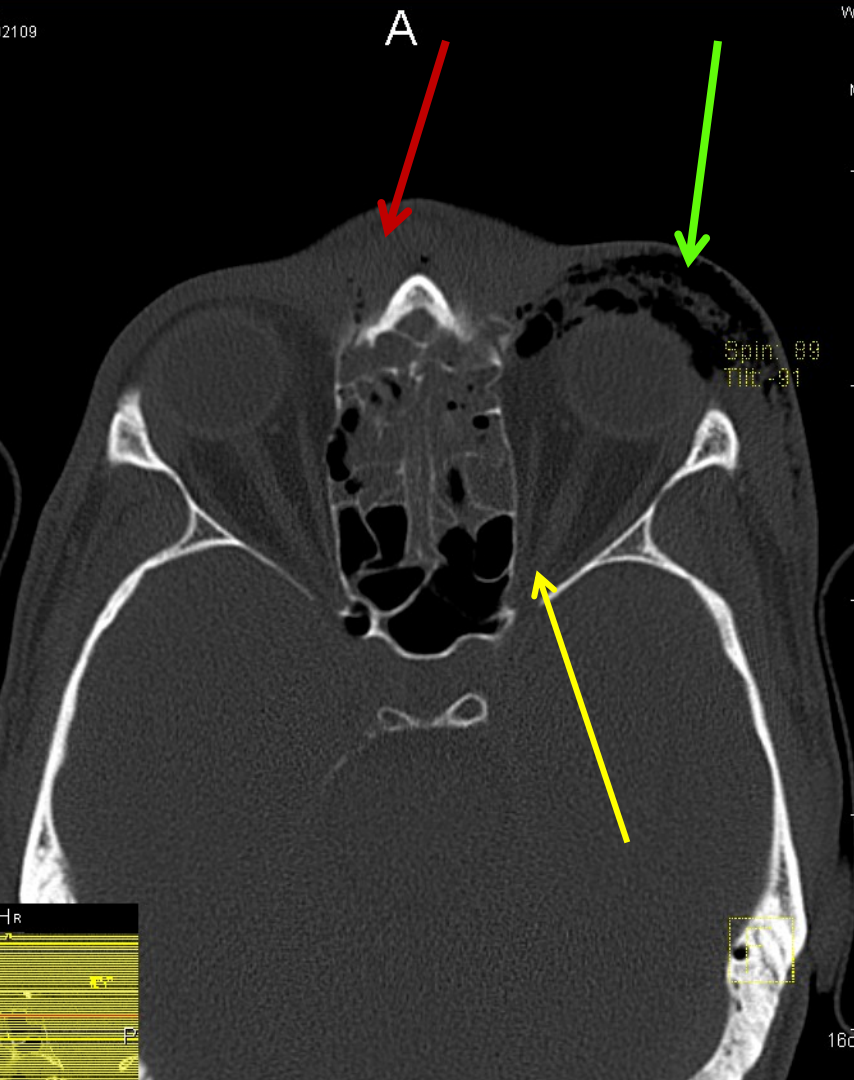
COR

M 29.10.1983  
ID: 039764099  
Acc: 636735H790084

Referent: STJA JELINCIC, DR. MED. / Perf: HA

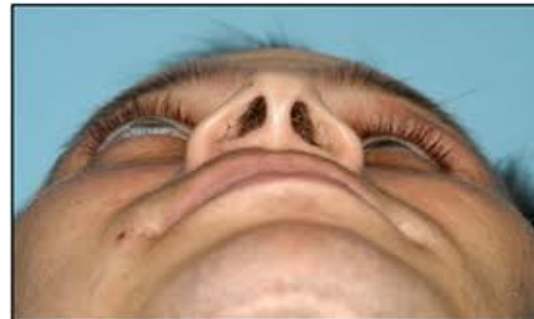
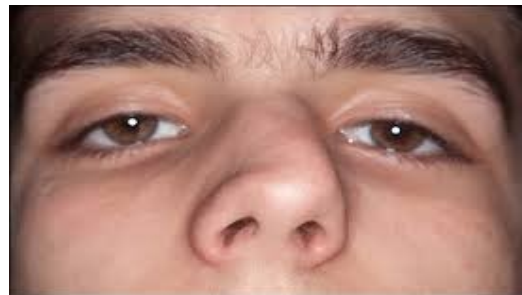




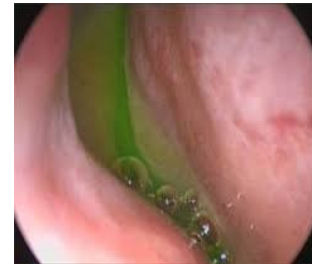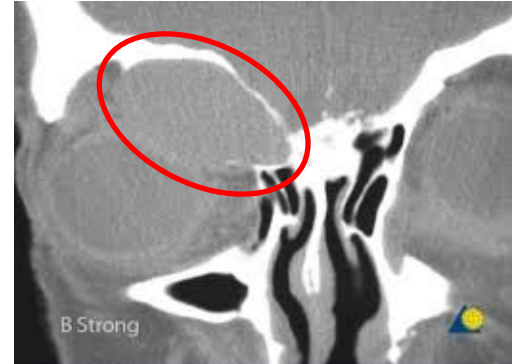# Estetske posledice poškodb nosu

- Deformacija oblike nosu
- Spremenjen položaj zrkla
- Vdrtnina na čelu
- Asimetrija ličnic



# Funkcionalne posledice poškodb nosu

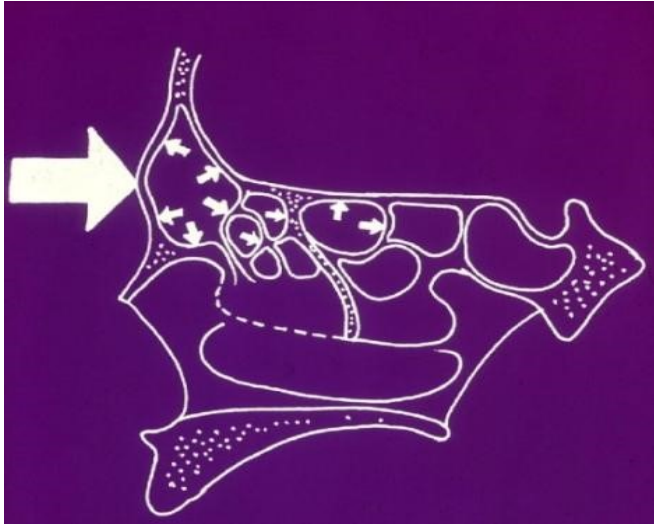
- Ovirano dihanje skozi nos
- Motnje voha
- Zapora solzevoda – solzenje
- Zapora ustja frontalnega sinusa –  
recidivantni akutni sinuzitisi,  
mukokela
- Dvojne slike
- Likvoreja – ponavljajoči se  
meningitisi



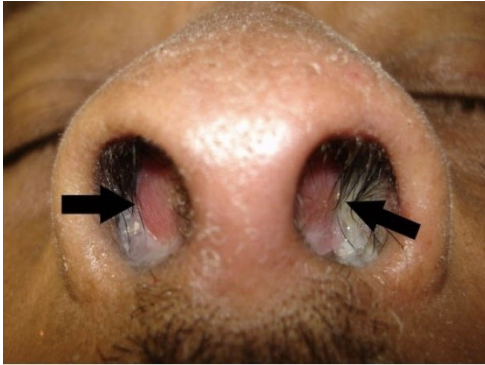
# Sekundarni zlomi znotraj etmoidne kosti

## NEVARNI ZA:

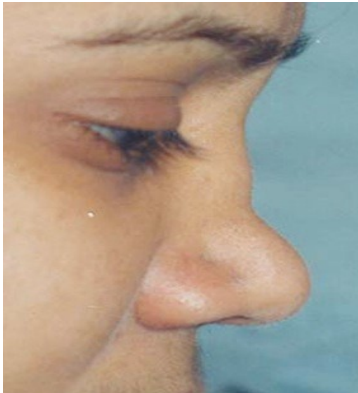- N. opticus
- Zunanje očesne mišice
- olfaktorna fila v lamini cribrosi
- A. carotis interna



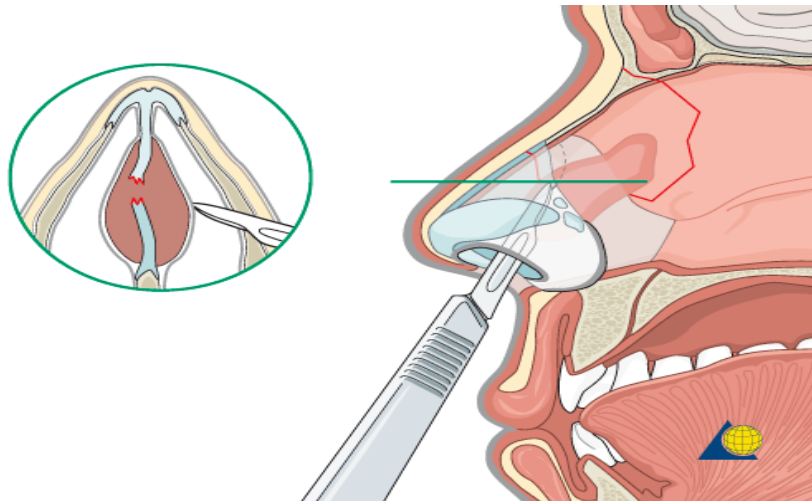
# Hematom septuma



- Ishemija in nekroza hrustanca
- infekcija – absces
- v fazi rasti – posledica sedlast nos

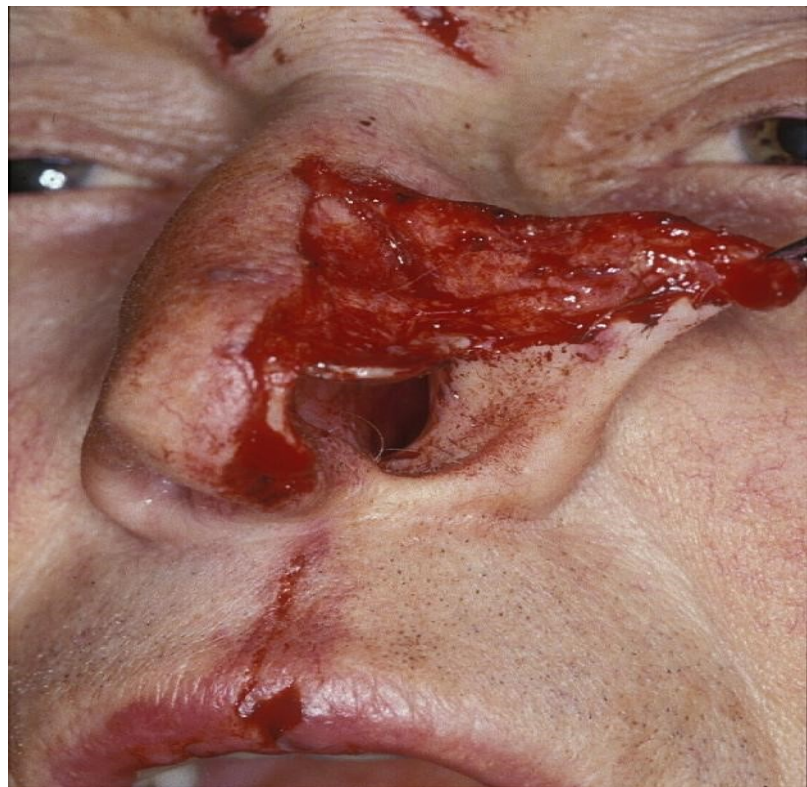
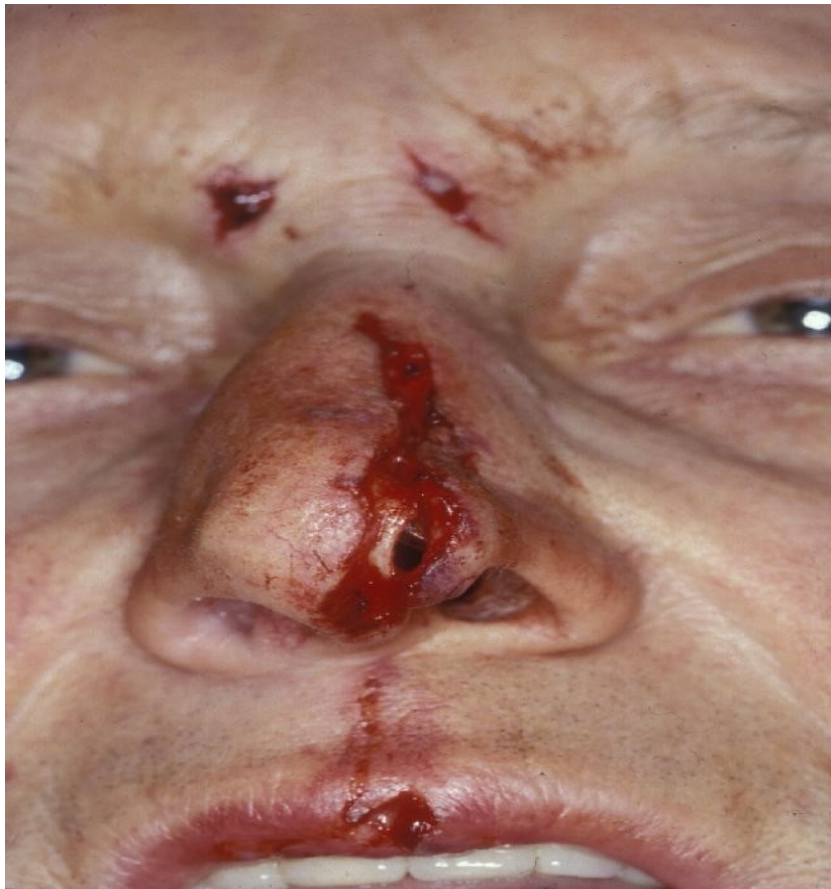
# Hematom septuma

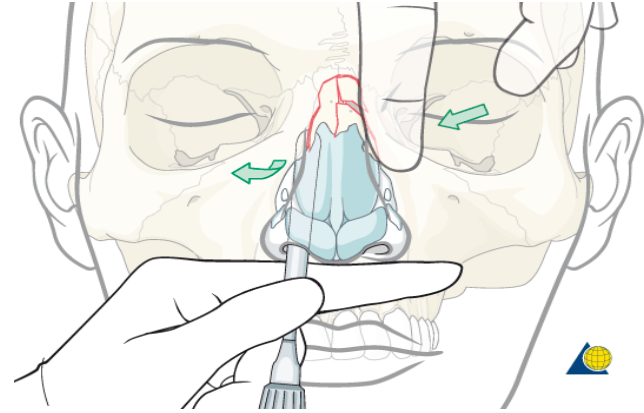
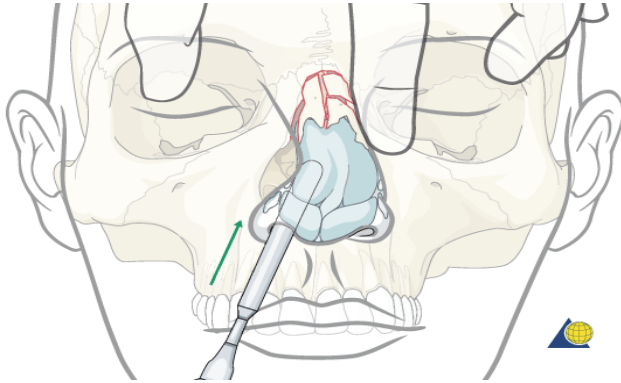


- Incizija na obeh straneh
- Vedno ANTIBIOTIK za vsaj 5 dni!!!
- Tamponada za 2 dni
- Ponovno kontrola čez 2 dni



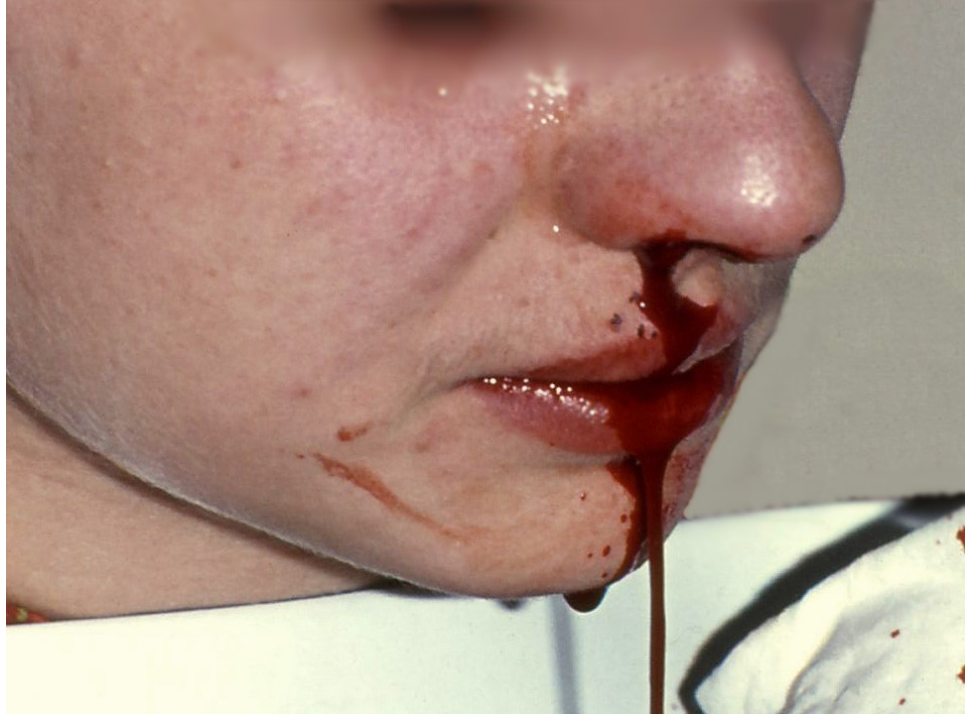

# Zaprta repozicija nosu



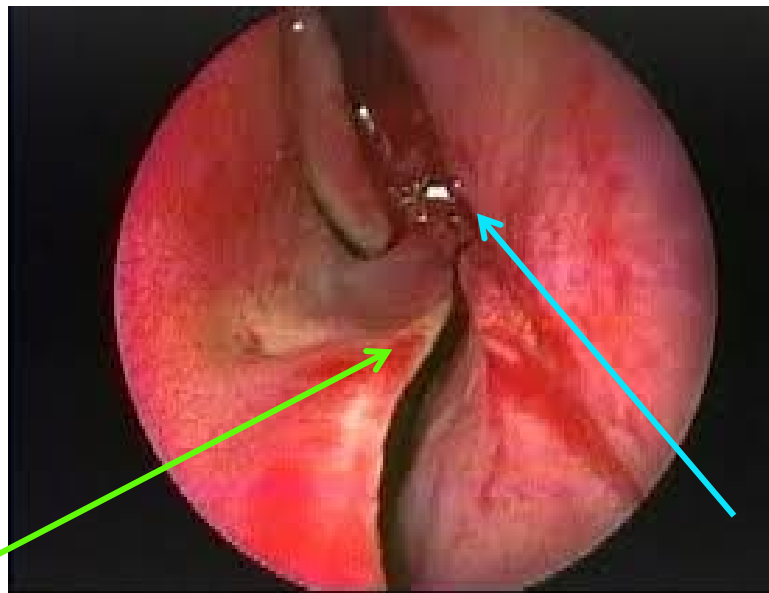


# Epistaksa



# Lokalni vzroki epistakse

- Tope poškodbe
- Vrtanje po nosu
- Akutni respiratorni infekti (zadebeljene žile, pogosto vsekovanje)
- Dražeče snovi, suh zrak (posebej v kurilni sezoni)
- Anatomske deformacije (spine septuma) – lokalni aksonski refleksi

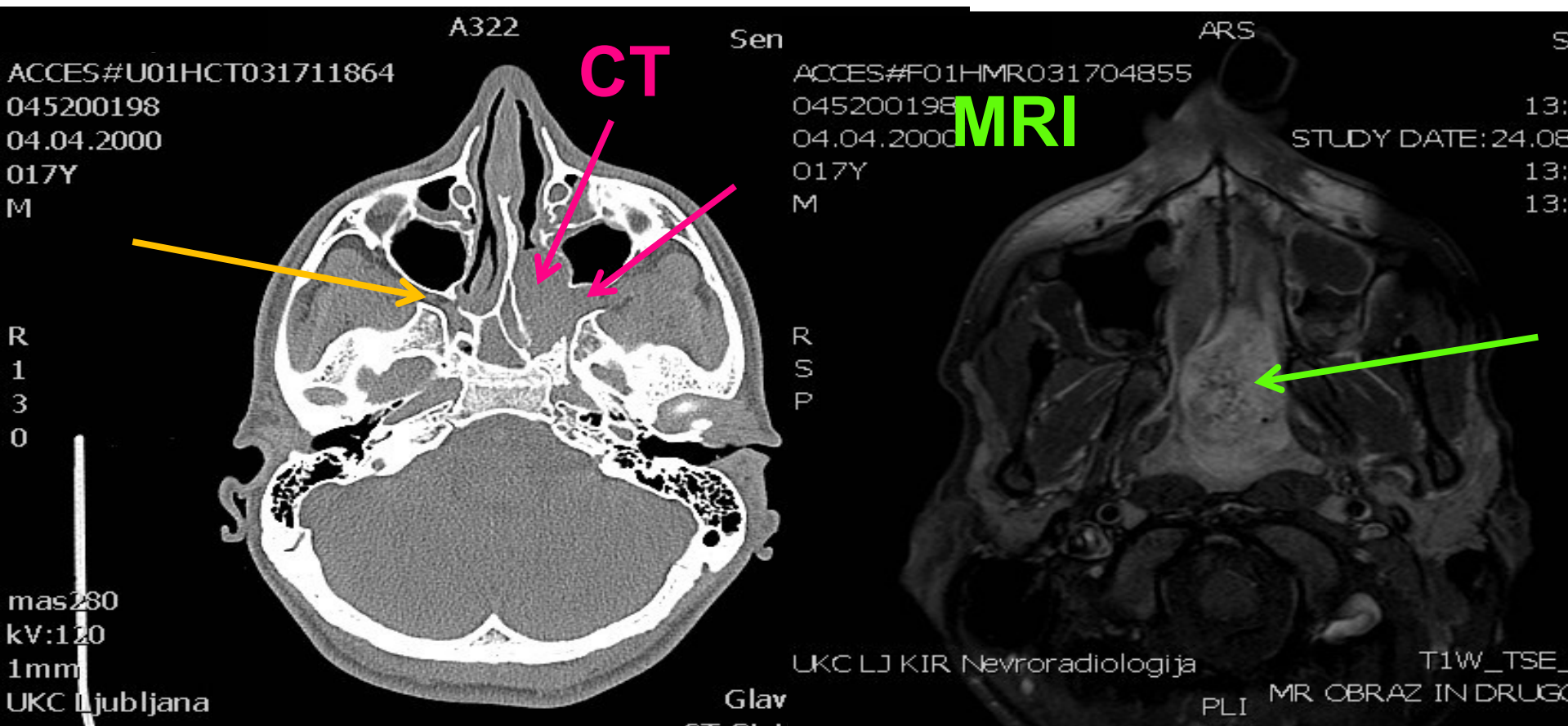


# Lokalni vzroki epistakse

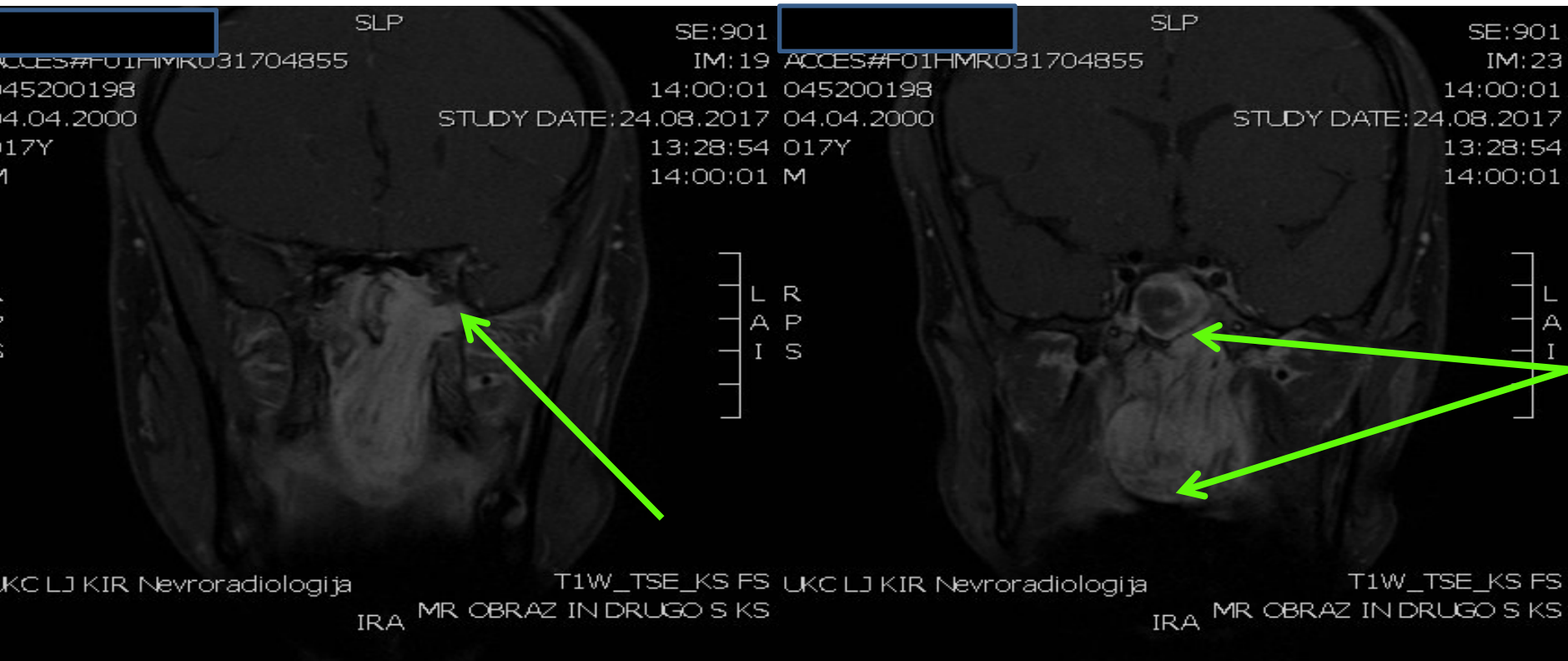
- Snifanje kokaina – poškodba s slamico + povratni učinek na sluznici
- Nosni tumorji (starejši bolniki: karcinom, **dečki: juvenilni nazofaringealni angiofibrom, JNA** )
- Nosna pršila – drgnjenje po septumu (nepravilna raba nosnega glukokortikoida)
- Tlačna razlika - barotravma (pristanek z letalom ali dvig med potopom)
- Operacije v nosu (septoplastika, funkcionalna endoskopska kirurgija sinusov)



# Juvenilni nazoangiofibrom (JNA)



# Juvenilni nazoangiofibrom (JNA)



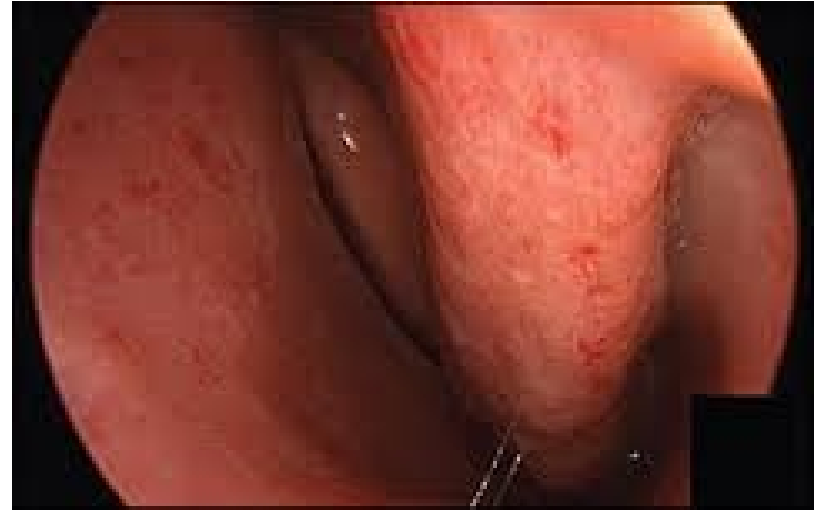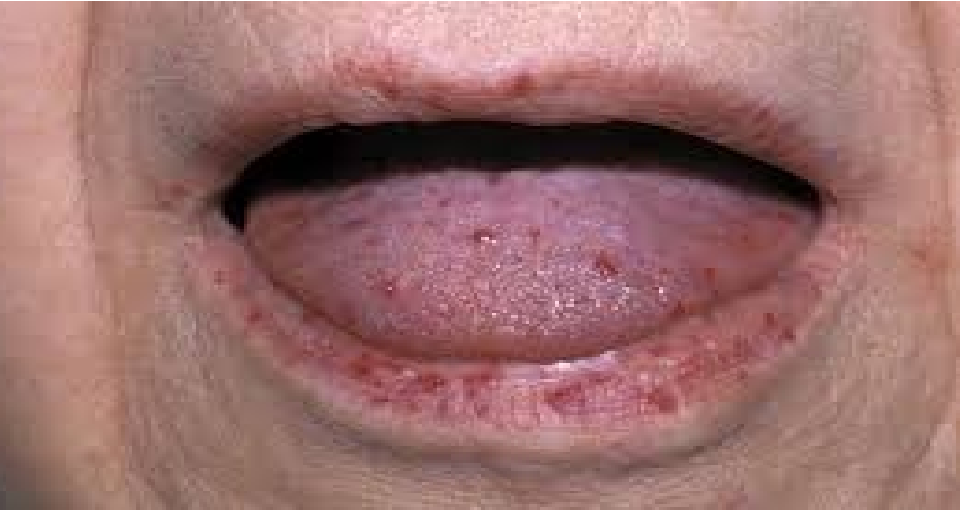# Juvenilni nazoangiofibrom

- Žilni tumor pri dečkih v puberteti (zelo redek)
- Ne delamo biopsije - pri biopsiji lahko bolnik izkrvavi
- Diagnoza s pomočjo CT , MRI slik
- Terapija – embolizacija žile, nato čez 2-3 dni ekstirpacija tumorja v splošni anesteziji

# Sistemski vzroki epistakse

- Zdravila (antitrombotiki = Aspirin, antikoagulanti, Viagra)
- Alkohol (vazodilatacija)
- Arterijska hipertenzija – hipertenzivna angiopatija , krhke žilne stene arteriol
- Zastojno srčno popuščanje
- Jetrne bolezni - ciroza – pomanjkanje faktorjev koagulacije
- Hormonske motnje (nosečnost, oralna kontracepcija, menstruacija)
- Hematološke bolezni (koagulopatije, levkemije, idiopatska trombocitopenična purpura ...)
- Ledvične bolezni (hemodializa)
- Avtoimunske bolezni veziva – lezije v nosu

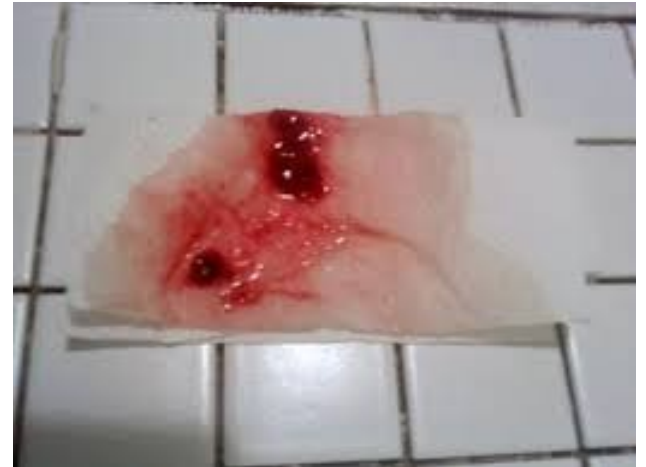# Mb. Rendou Osler Weber = Hereditarna Hemoragična Telangiiektazija





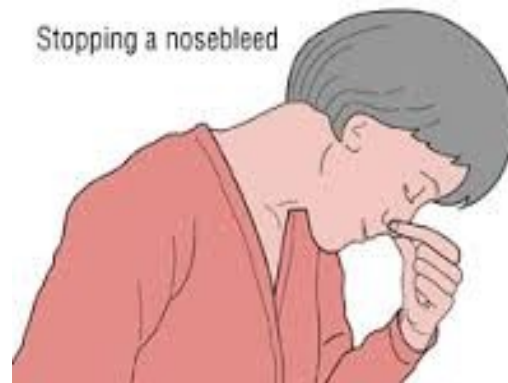# Obravnava bolnika

- Krvni tlak, pulz
- SaO2
- Infuzija / transfuzija?
- Izpiha naj koagule –  
identifikacija mesta krvavitve:
  - ANTERIORNO (kri kaplja spredaj)
  - POSTERIORNO (kri v žrelu)



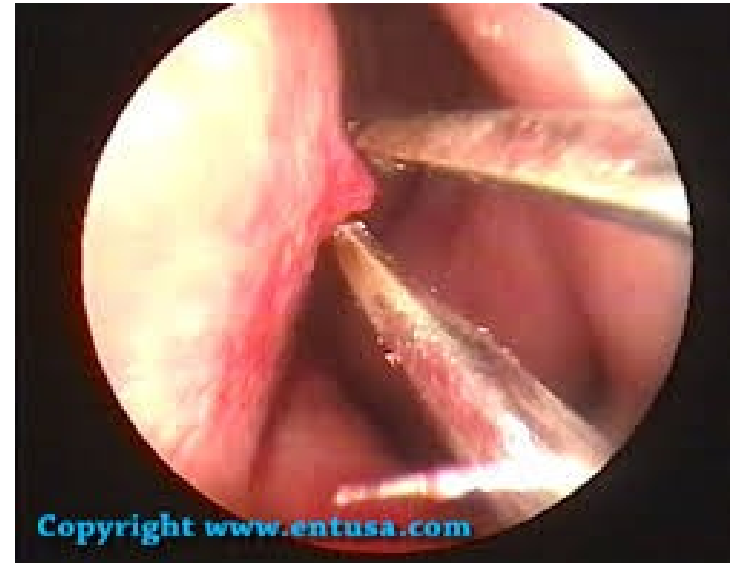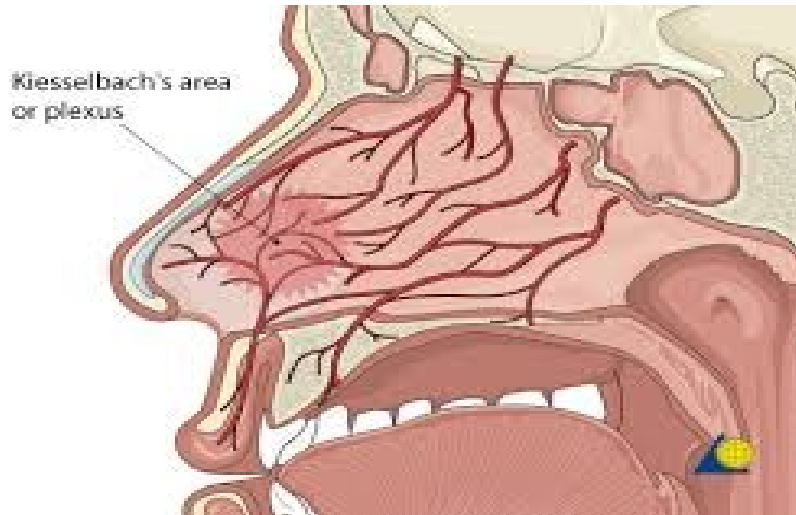
# Konzervativni ukrepi

- Stiskanje nosu z glavo naprej
- Hladni obkladki
- Ne vroče pijače, hrane
- Počitek, ne dvigovati bremen
- Dekongestivne kapljice v nos 5dni 3x2



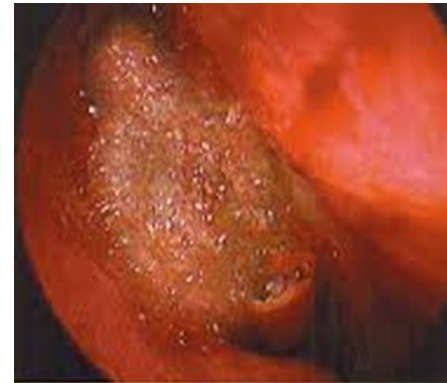
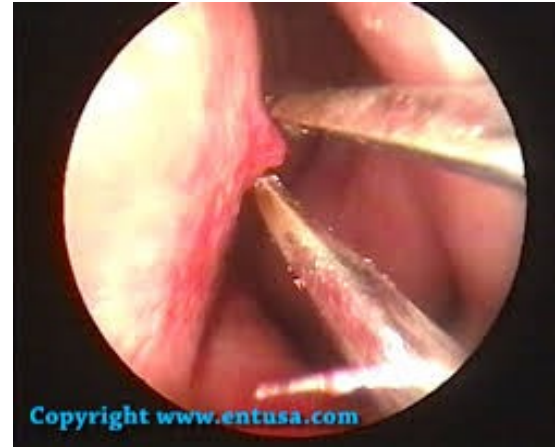# Anteriorna epistaksa

- Kiesselbachov lokus / pletež = anastomoza povirja ACI in ACE
- a. ethmoidalis anterior
- a. incisiva (a. palatina major)



# Anteriorna epistaksa

- Elektrokoagulacija v ambulanti
- Košček resorbilne tamponade
- Če nimamo električne pincete – tamponada za 2 dni

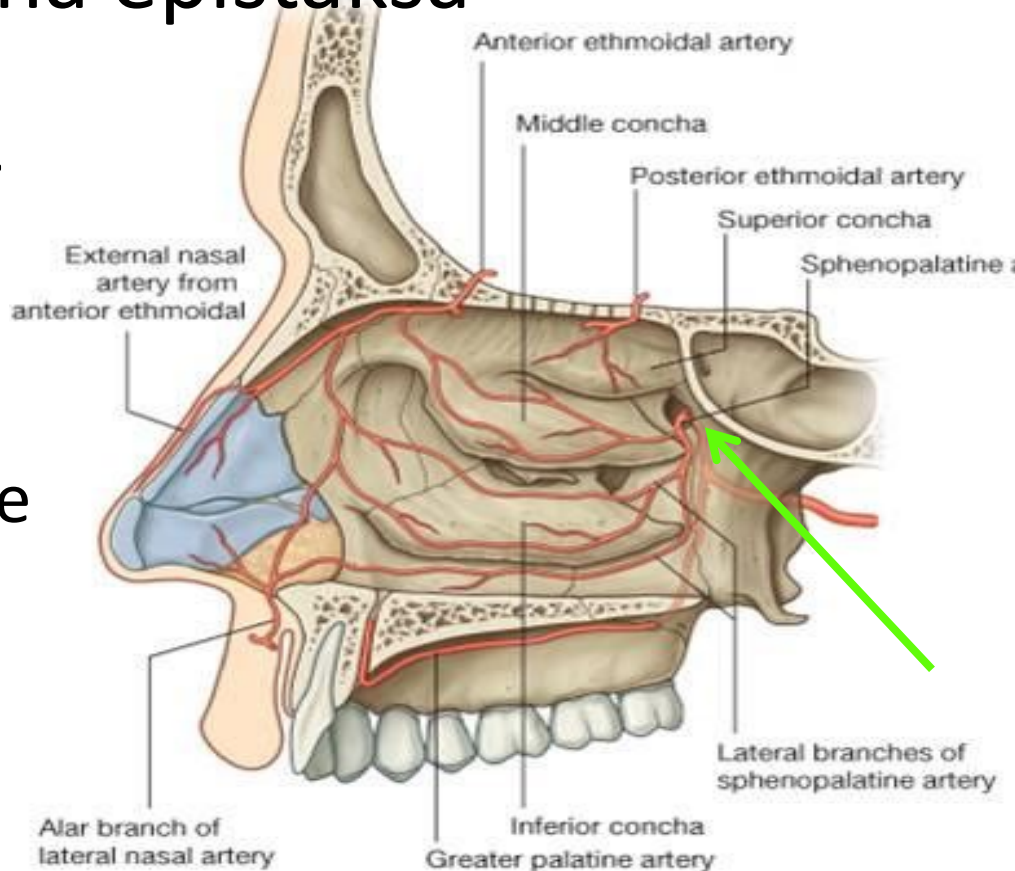


# Anteriorna epistaksa

- Kemična kavterizacija (kisline, AgNO<sub>3</sub>)
  - nevarnost perforacije septuma (koagulira žile na obeh straneh)
  - Mukociliarni transport odnese kemične snovi nazaj proti žrelu

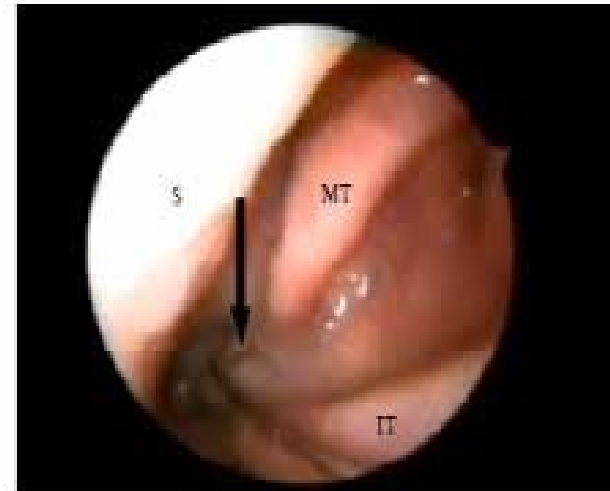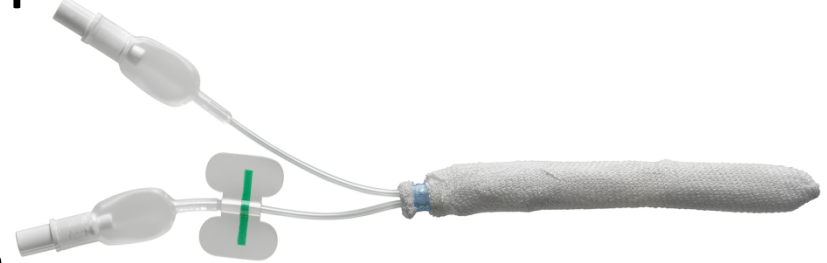# Posteriorna epistaksa

- a. sfenopalatina
- a. ethmoidalis posterior
- Woodruffov plexus
  
- Požiranje krvi – bruhanje krvi
- Zvišan krvni tlak

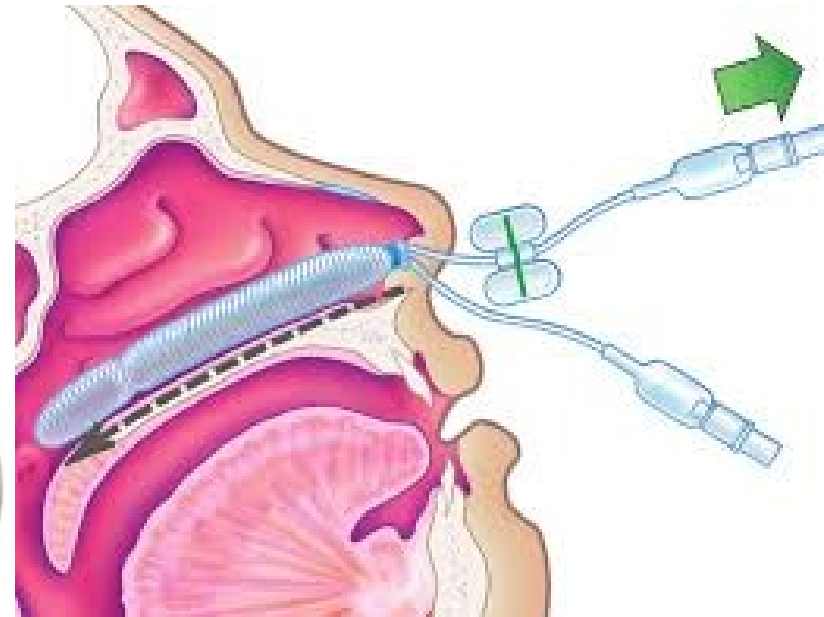



# Posteriorsna epistaksa

- Bolnik lahko izkrvavi
- Tamponada (POSTERIORNO)
- Sprejem v bolnišnico, infuzija
- Ureditev tlaka
- Ukinitev antikoagulantnih zdravil
- Elektrokoagulacija a. sfenopalatine v splošni anesteziji



# Posteriorna epistaksa

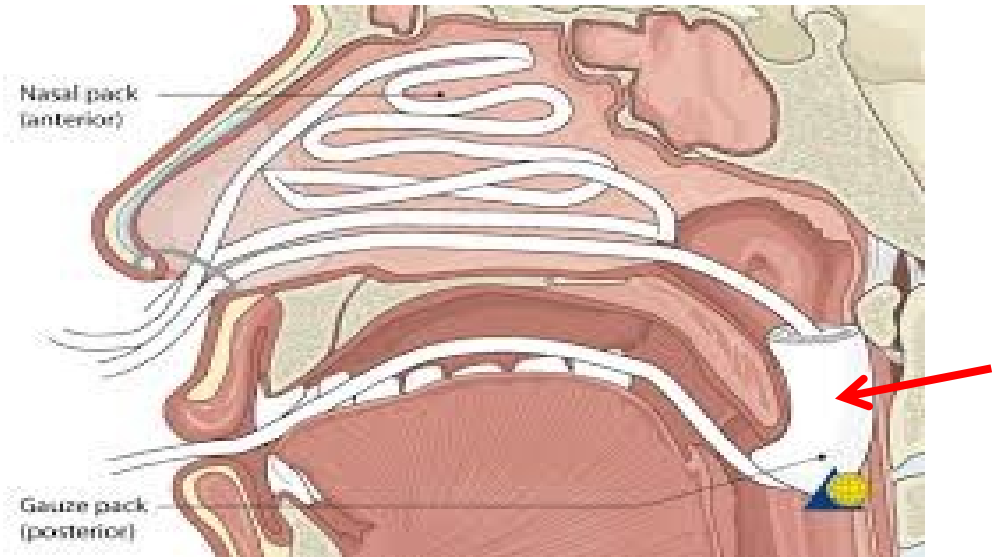
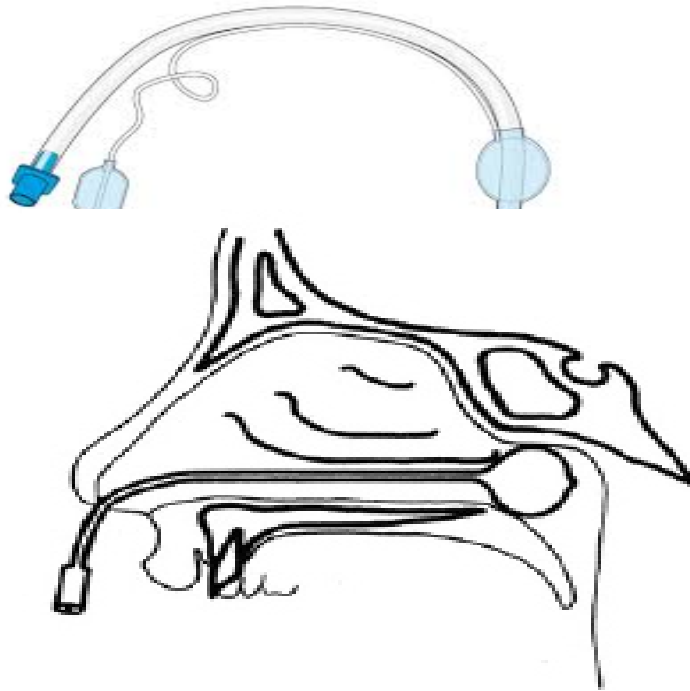




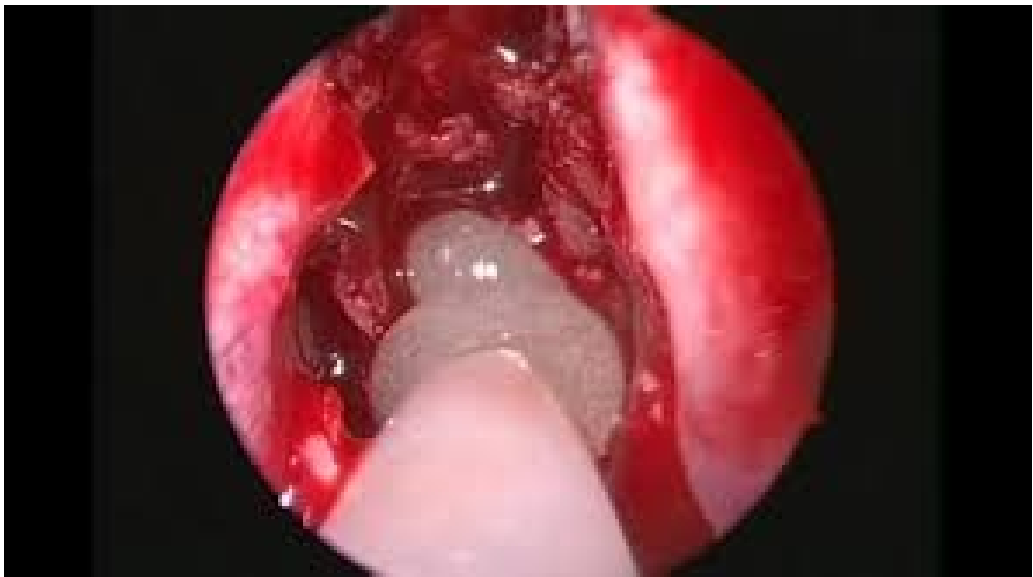# Posteriorne tamponade nosu

*Nosni / Folley kateter*

*Belloque*



Dvokomponentna pena Surgiflo = trombin + želatina



# Komplikacije zaradi tamponade

- pogoltne tamponado med spanjem
- Aspiracija tamponade
- Hipoksija (nazobronhialni refleks)
- Akutni bakterijski sinuzitis – mazanje tamponov z antibiotičnim mazilom + damo antibiotik, če je tamponada v nosu dlje kot 2 dni
- Akutno bakterijsko vnetje srednjega ušesa (OMA)
- Hematotimpanon – kri v srednje uho pride skozi tubo

# Če ne obvladamo epistakse...

- Angiografija, endovaskularna embolizacija (radiolog)
- SPA = sfenopalatina arterija

